

# URAZ CIŚNIENIOWY USZU I ZATOK PRZYNOSOWYCH ZWIĄZANY Z NURKOWANIEM

dr med. Mirosław J. Szczepański, stud. med. Anna Cyran,  
prof. dr hab. med. Antoni Krzeski

## BAROTRAUMA OF THE EARS AND PARANASAL SINUSES IN SCUBA DIVERS

Since the development of Aqua-Lung or self-contained underwater breathing apparatus (SCUBA) in the 1940s, a continuous rise in the number of recreational dives is observed worldwide. Similarly in Poland, scuba-diving is an increasingly popular leisure activity. As a result of differences in pressures to which divers are subjected, many experience symptoms of ears and paranasal sinuses damage. The following article aims to provide an overview of current literature regarding pathophysiology, differential diagnosis, prevention and treatment of ear and paranasal sinus barotrauma.

(Mag. ORL, 2014, 51, XIII, 114–122)

### Key words:

Ear barotrauma, paranasal sinus barotrauma, decompression illness, scuba-diving, chronic sinusitis

## PRACA RECENZOWANA

Rozwój nurkowania związany był początkowo głównie z działalnością militarną, jednak od 1943 r., kiedy Jacques-Yves Cousteau i Émile Gagnan wynaleźli akwalung (ang. *self-contained underwater breathing apparatus*, SCUBA), obserwuje się gwałtowny wzrost popularności nurkowania rekreacyjnego (ang. *scuba-diving*). Najwięcej osób nurkujących jest w Stanach Zjednoczonych Ameryki Północnej. Także w Polsce widoczny jest stały wzrost zainteresowania nurkowaniem z akwalungiem (Krzyżak 2008; Instructors PPAoD; Network DDA 2013).

Wzrostowi popularności nurkowania towarzyszył wzrost zapadalności na kontuzje związane z tą aktywnością, zwłaszcza dotyczące uszu i zatok przynosowych. Wśród nich najczęstsza jest barotrauma ucha środkowego, która zwykle ustępuje samoistnie i bez powikłań. Barotraumę ucha wewnętrznego spotyka się rzadziej, lecz jest potencjalnie poważniejszym schorzeniem, ponieważ może trwale uszkodzić narząd słuchu i równowagi. Barotrauma zatokowa z kolei to zwykle samoograniczająca się choroba, choć może mieć poważne powikłania neurologiczne (Parelli; Becker 2000; Hawes, Massey 2009). Artykuł stanowi przegląd literatury dotyczącej patofizjologii, diagnostyki różnicowej, metod leczenia i zapobiegania barotraumie ucha i zatok przynosowych u nurków.

### Podział chorób i wypadków nurkowych związanych z nurkowaniem

Choroby nurków nie były znane do XIX w., kiedy to wynaleziono klasyczny skafander nurkowy typu zamkniętego. Szybko się okazało, że długa ekspozycja organizmu na podwyższone lub obniżone ciśnienie otaczające jest zagrożeniem zarówno dla zdrowia, jak i życia człowieka. W zależności od przyczyn powstania choroby nurków dzieli się na trzy grupy:

- 1) choroby powstające wskutek działania mechanicznego bezpośrednio na ciało nurka. W tej grupie mieszczą się urazy

---

Klinika Otorynolaryngologii  
Wydział Lekarsko-Dentystyczny WUM  
Kierownik Kliniki: prof. dr hab. med. Antoni Krzeski  
Szpital Czerniakowski  
ul. Stępińska 19/25, 00-761 Warszawa

ciśnieniowe zwane barotraumami uszu, zatok, płuc i inne;

- 2) choroby wynikające z oddziaływania gazów pod zwiększonym lub obniżonym ciśnieniem otaczającym, np. choroba dekompresyjna, narkoza gazów obojętnych i inne;
- 3) inne choroby i stany często występujące u osób nurkujących, takie jak np. wychłodzenie lub przegrzanie organizmu, infekcje, utonięcia i inne.

W literaturze światowej występuje również tradycyjny podział chorób dekompresyjnych (ang. *decompression illness*, DCI). Zgodnie z podziałem DCI obejmuje: 1) choroby ciśnieniowe (ang. *decompression sickness*, DCS) typu I i II; 2) tętniczy zator gazowy (ang. *arterial gas embolism*, AGE); 3) urazy ciśnieniowe (ang. *barotrauma*, BT) (Krzyżak 2008). Niniejszy artykuł dotyczy urazów ciśnieniowych uszu i zatok przynosowych.

### Patofizjologia barotraumy

Barotrauma jest definiowana jako uraz tkanek powstający w następstwie bezpośredniego działania ciśnienia. Barotrauma u nurków, podobnie jak barotraumy w trakcie lotu samolotem, powstają w wyniku oddziaływania ciśnień: fizjologicznego w przestrzeniach powietrznych organizmu oraz ciśnienia wody lub powietrza otaczającego środowiska. Z tego względu wyjaśnienie patofizjologii barotraumy wymaga omówienia związanych z nią zasad fizyki (Evens, Bardsey 2012).

Woda nie daje się skompresować i jest określana jako nieściśliwa, a wywierane przez nią ciśnienie wzrasta liniowo o ok. 1 atmosferę (atm) na 10 m głębokości. W przeciwieństwie do wody, powietrze wykazuje ściśliwość, a co za tym idzie, jego gęstość wzrasta wraz ze zbliżaniem się do powierzchni kuli ziemskiej. Spadek ciśnienia wielkości 1 atm wymaga wzniesienia do poziomu stratosfery, a jego zmniejszenie o 0,5 atm ma miejsce na wysokości prawie 5500 m. Ta różnica w zachowaniu się wody i powietrza w sytuacji zmiany ciśnienia tłumaczy, dlaczego barotraumatyczne urazy występują częściej w związku z nurkowaniem niż z lataniem (Becker, Parell 2001).

W powstawaniu wszystkich rodzajów barotraumy udział mają zjawiska fizyczne opisywane przez prawo Boyle'a. Zgodnie z nim, przy stałej temperaturze objętość gazu zmienia się odwrotnie proporcjonalnie do ciśnienia. Przy zmianie ciśnienia o 1 atm na każde 10 m głębokości wody morskiej objętość gazu zmniejsza się o połowę podczas nurkowania na 10 m (lub analogicznie wzrasta dwukrotnie podczas wynurzenia).

Na przykład balon napełniony powietrzem na głębokości 10 m do objętości 1 L rozszerzy się do objętości 2 L na powierzchni wody, lecz musi być wzniesiony na wysokość prawie 5500 m ponad poziom morza, aby ponownie podwoił swoją objętość.

Aby nurek uniknął barotraumy, ciśnienie w wypełnionych powietrzem przestrzeniach – jamie bębenkowej i zatokach przynosowych – musi być wyrównywane do poziomu ciśnienia, które otacza nurka. W przeciwnym razie podczas zanurzania otaczające ciśnienie hiperbaryczne sprawi, że tkanki i krew będą wypychane do przestrzeni pneumatycznych, w których panuje niskie ciśnienie. Podobnie podczas wynurzenia, rozprężające się powietrze może powodować barotraumę. Większość nurkowań rekreacyjnych odbywa się na głębokościach 18–40 m, gdzie ciśnienie absolutne wynosi 3–5 atm. W miarę wynurzenia powietrze znajdujące się w organizmie rozpręża się, zwiększając swoją objętość 3–5-krotnie i jeśli nie zostanie uwolnione, może uszkadzać tkanki. Zdarzeniu temu można zapobiec przez częste wykonywanie opisanych dalej manewrów wyrównujących ciśnienia, zaczynając już na niewielkich głębokościach (Lynch, Bove 2009; Jeong i in. 2012). Istotne jest rozróżnienie urazów ciśnieniowych (BA) od chorób ciśnieniowych (DCS). Jakkolwiek obydwie jednostki chorobowe występują u osób nurkujących, odmienne są ich mechanizmy powstawania i sposoby leczenia. Powstawanie DCI opisuje prawo Henry'ego, według którego ilość gazu rozpuszczonego w płynie w danej temperaturze jest funkcją jego ciśnienia parcjalego (Vann i in. 2011).

### Uraz ciśnieniowy ucha (barotrauma ucha, *barotitis*)

Niewłaściwe wyrównywanie ciśnienia podczas zanurzania jest najczęstszą przyczyną barotraumy zarówno ucha środkowego, jak i wewnętrznego. Do metod wyrównywania ciśnienia w uchu środkowym należą manewry: Valsalvy, Toynbeego, Lowry'ego, Frenzla, Edmondsa oraz najmniej inwazyjna i najbardziej zaawansowana technika BTV (fr. *béance tubaire volontaire*). Natężona próba Valsalvy niesie ze sobą największe ryzyko urazu ucha wewnętrznego, natomiast BTV jest manewrem najbardziej fizjologicznym (Becker, Parell 2001).

Manewr Valsalvy składa się z wydechu przy zamkniętych ustach i uciśniętych skrzydłach nosa. Powoduje to wzrost ciśnienia w trąbce słuchowej, a przez to jej otwarcie. Metoda Toynbeego polega na inicjowaniu fazy dowolnej

przełykania przy zaciśniętych skrzydełkach nosa. Kombinacją tych dwóch metod jest manewr Lowry'ego, w którym łączy się wykonanie wydechu i początkową fazę przełykania. Wyrównywanie ciśnienia metodą Frenzla polega na użyciu języka jako tłoka: w trakcie wykonywania ruchu jego nasadą w kierunku tylnogórnym przy zaciśniętych skrzydełkach nosa oraz zamkniętej nagłośni powietrze jest kierowane do trąbki słuchowej. Metoda Edmonsa obejmuje wykonanie próby Valsalvy z uprzednim napięciem mięśni podniebienia miękkiego. Z kolei BTV zakłada dowolne użycie mięśnia napinacza podniebienia miękkiego do otwarcia trąbki słuchowej. W celu uzyskania kontroli nad mięśniami podniebienia miękkiego konieczny jest wcześniejszy trening.

### Barotrauma przewodu słuchowego zewnętrznego

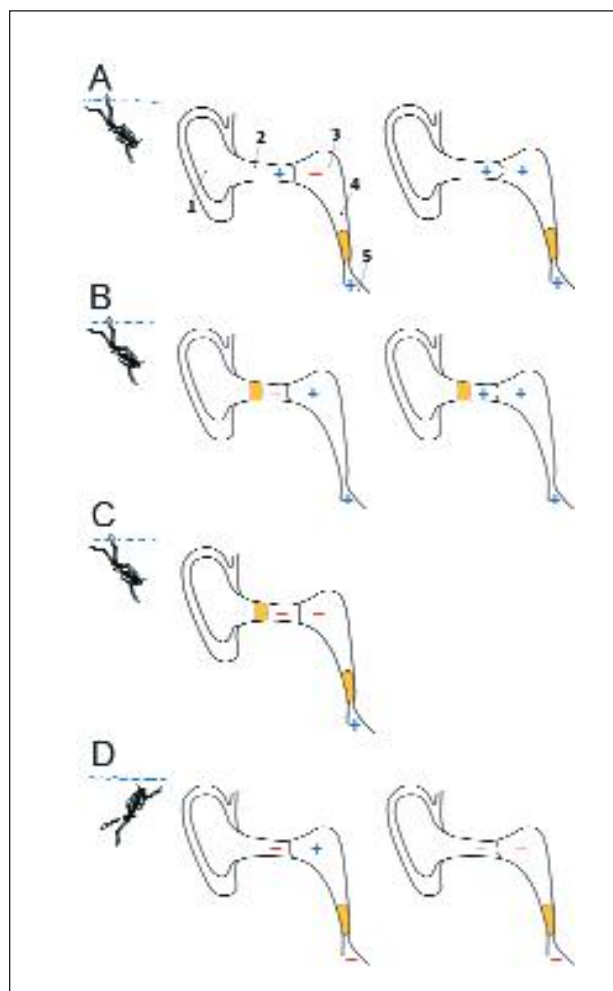
Ucho zewnętrzne może doznać barotraumy, jeżeli ciśnienie w kanale słuchowym zewnętrznym nie zostanie wyrównane do poziomu panującego w otoczeniu. Ten rodzaj barotraumy ma miejsce najczęściej w związku z okluzją wywołaną przez ciało obce w przewodzie słuchowym zewnętrznym, woskowiną, egzostozą lub ciasno przylegającym kapturem pianki nurkowej. Relatywnie niskie ciśnienie panujące w kanale słuchowym zewnętrznym sprawia, że krew jest zasysana z otaczających tkanek miękkich do jego światła.

Objawy: w otoskopii można wówczas wykazać przekrwienie, krwotoczne pęcherzyki w kanale słuchowym zewnętrznym lub przerwanie błony bębenkowej (Klingmann, Wallner 2004).

Leczenie jest objawowe i może polegać na zastosowaniu miejscowego środka znieczulającego z miejscowym glikokortykosteroidem. Powrót do nurkowania jest możliwy po wygojeniu się uszkodzenia tkanek (Klingmann, Wallner 2004).

### Barotrauma ucha środkowego

Barotrauma ucha środkowego jest najczęściej spotykanym urazem i niemal wszyscy nurkowie w pewnym stopniu go doświadczają. Dochodzi do niego głównie podczas zanurzania i jest spowodowane niedostatecznym otwarciem trąbki słuchowej podczas manewru wyrównywania ciśnienia. Inaczej jest podczas wynurzania, kiedy rozprężające się powietrze w uchu środkowym powoduje bierne otwieranie się trąbki słuchowej (ryc. 1) (Krzyżak 2008). Aby uniknąć rozdzielenia od grupy, wielu niedoświadczonych nurków decyduje się na kontynuację zanurzania mimo uczucia ucisku i bólu w uchu. W takiej sytuacji próby wyrównania



Ryc. 1. Barotrauma ucha środkowego powstająca podczas zanurzania A, B, C i wynurzania D (1 – małżowina uszna, 2 – przewód słuchowy zewnętrzny, 3 – jama bębenkowa, 4 – trąbka słuchowa, 5 – nosogardło):

- Niedrożna trąbka słuchowa. Błona bębenkowa zostaje wciągnięta do jamy bębenkowej z powodu panującego tam niższego ciśnienia (-), następnie błona bębenkowa ulega perforacji i ciśnienie wyrównuje się po obu jej stronach (+).
- Niedrożny przewód słuchowy zewnętrzny. Błona bębenkowa wpukla się do przewodu słuchowego zewnętrznego z powodu panującego tam niższego ciśnienia (-), następnie błona bębenkowa ulega perforacji i ciśnienie wyrównuje się po obu jej stronach.
- Niedrożna trąbka słuchowa i niedrożny przewód słuchowy zewnętrzny. W przewodzie słuchowym zewnętrznym i jamie bębenkowej dochodzi do typowych zmian dla urazu ciśnieniowego, ale błona bębenkowa nie ulega perforacji.
- Barotrauma ucha środkowego powstająca przy wynurzaniu z niedrożną trąbką słuchową. Błona bębenkowa wpukla się do przewodu słuchowego zewnętrznego na skutek zmniejszającego się ciśnienia zewnętrznego (-), czemu towarzyszy duży ból, następnie błona bębenkowa ulega perforacji i ciśnienie wyrównuje się po obu jej stronach.

ciśnienia okazują się często nieskuteczne, gdyż trąbki słuchowe zamykają się przy różnicy ciśnień wynoszącej ok. 90 mmHg, równej ciśnieniu panującemu na głębokości ok. 1,4 m. Unikanie barotraumaty przez nurkowanie na małych głębokościach (zalecane przez niektórych nienurkujących lekarzy; przyp. autorów) nie jest pomocne, ponieważ największa zmiana objętości – a tym samym najtrudniejszy moment wyrównywania ciśnień – ma miejsce właśnie tuż pod powierzchnią wody. Błona bębnekowa rzeczywiście może ulec przerwaniu już na głębokości ok. 1,20 m, jeśli nie dojdzie do wyrównania ciśnienia.

Objawy: uraz ucha środkowego może być łagodny i przybrać postać nieznacznej obrzęku jego wyściółki (co przejawia się uczuciem „zapchanego” ucha po nurkowaniu) lub krwotocznych nastrożnięć wzdłuż rękonożki młoteczka. Na drugim końcu spektrum urazów ciśnieniowych ucha środkowego znajduje się przerwanie błony bębnekowej i wypełnienie jego jamy krwią. Jeżeli barotraumie ucha środkowego towarzyszy łagodne lub umiarkowane przewodzeniowe uszkodzenie słuchu, często następuje samoistny powrót do zdrowia. Do otoskopowej oceny zaawansowania zmian w uchu środkowym, spowodowanych urazem ciśnieniowym, używane są klasyfikacje Teedsa i Edmonsa (**tab. I**) (Edmonds, Pennefather 1998; Ramos i in. 2005).

Leczenie urazu ciśnieniowego ucha środkowego jest zwykle objawowe. Według Bekera, stosowanie rutynowej antybiotykoterapii i dostępnych lub donosowych leków obkurczających naczynia błony śluzowej nie jest zasadne (Becker, Parell 2001). Większość perforacji goi się samoistnie. Pamiętając jednak, że w przypadku powstania perforacji błony bębnekowej rośnie istotnie ryzyko zapalenia ucha środkowego, autorzy niniejszego artykułu uważają za potrzebną w takich sytuacjach antybiotykoterapię, zastoso-

wanie leków obkurczających błonę śluzową jamy nosa i leków glikokortykosteroidowych donosowych, które pozwolą na swobodny drenaż płynu wysiękowego z ucha środkowego przez trąbkę słuchową do nosogardła. Powrót do nurkowania jest możliwy po ustąpieniu uszkodzenia ucha środkowego i wygojeniu błony bębnekowej (zazwyczaj ok. 3 mies.) oraz jeśli wszelkie inne stany sprzyjające wystąpieniu barotraumaty pozostają pod kontrolą (Klingmann, Wallner 2004).

### Barotrauma ucha wewnętrznego

Niewłaściwe wyrównanie ciśnienia w uchu środkowym może skutkować barotraumą ucha wewnętrznego. Uraz ten występuje rzadko, niemniej jednak może prowadzić do trwałego ubytku słuchu, szumów usznych i silnych zawrotów głowy. Becker i Parell (2001) sugerują istnienie trzech mechanizmów prowadzących do powstania urazu ucha wewnętrznego: krwawienie, przerwanie błędniaka błoniastego oraz przetokę perylimfatyczną w okienku owalnym lub okrągłym. Istnieją nowe dowody potwierdzające każdą z tych hipotez, uzyskane na podstawie pomiarów audiometrycznych i badań histopatologicznych kości skroniowej. Uraz, o którym mowa, powodowany jest przez transmisję zmian ciśnienia w uchu środkowym do ślimaka przez okienko owalne i okrągłe. Najczęściej dotknięte urazem jest okienko okrągłe, ponieważ pokrywa je jedynie cienka błona, podczas gdy okienko owalne jest chronione przez podstawę strzemiączka. Próba Valsalvy wykonana energicznie podczas zanurzania powoduje gwałtowne otwarcie trąbki słuchowej i może wywołać powstawanie wysokiego ciśnienia w uchu środkowym (do wartości 250 mmHg), a przez to prowadzić do nagłego odśrodkowego ruchu podstawy strzemiączka i dośrodkowego ruchu błony okienka okrągłego. Fala ciśnienia przemieszczająca się pomiędzy okienkiem owalnym i okrągłym

**Tabela I. Klasyfikacje stosowane do otoskopowej oceny zmian w przypadku barotraumaty ucha środkowego.** (Edmonds, Pennefather 1998; Ramos i in. 2005)

Stopień zaawansowania zmian	Obserwacje w badaniu otoskopowym	
	skala Teedsa	skala Edmonsa
0	Obraz prawidłowy	Obraz prawidłowy
1	Retrakcja z przekrwieniem okolicy rękonożki młoteczka	Retrakcja z przekrwieniem okolicy rękonożki młoteczka
2	Retrakcja z przekrwieniem całej błony bębnekowej	Retrakcja z przekrwieniem całej błony bębnekowej
3	Płyn lub krew w jamie bębnekowej	Znaczne krwawienie do jamy bębnekowej
4	Perforacja błony bębnekowej	<i>Hemotympanum</i>
5	–	Perforacja błony bębnekowej

może uszkadzać naczynia krwionośne lub doprowadzić do rozdarcia błony Reissnera i błony podstawnej. Ponadto podstawa strzemiączka może ulec przemieszczeniu, a błona okienka owalnego przerwaniu, prowadząc do powstania przetoki perylimfatycznej (Lynch, Bove 2009).

Objawy: w wywiadzie pacjent może podawać trudności w wyrównaniu ciśnienia i zawroty głowy podczas zanurzania się. Utrata słuchu jest zwykle zauważana po wynurzeniu lub parę godzin po wyjściu z wody. Do częstych objawów towarzyszących należą szumy uszne i uczucie „zatkanego” ucha. Zaburzenia równowagi czy zawroty głowy występują często, lecz mają zwykle umiarkowane nasilenie i przemijający charakter, a także rzadko występują jako izolowany objaw. Możliwe są nudności, które zwykle nie prowadzą do wymiotów. Utrzymujące się lub epizodyczne zawroty głowy występujące przez parę dni wskazują na wystąpienie przetoki perylimfatycznej. Badanie otoskopowe może wykazać barotraumę ucha środkowego, a przez to nakierować osobę badającą na przypisanie dolegliwości chorego temu właśnie urazowi. U pacjentów nurkujących, aby różnicować pomiędzy urazem ciśnieniowym ucha środkowego i wewnętrznego, a także żeby określić lokalizację urazu, konieczne są seryjne pomiary audiometryczne z oceną przewodzenia powietrznego i kostnego. Początkowa utrata słuchu typu odbiorczego jest często znaczna, niezależnie od lokalizacji, ponieważ wynaczyniona krew jak i mieszanie się endolimfy i perylimfy rozpraszają potencjał czynnościowy ucha wewnętrznego. Uszkodzenie słuchu związane z przetoką perylimfatyczną ma zmienny charakter i czasem nie towarzyszy mu znaczne pogorszenie słyszenia, lecz jedynie zawroty głowy spowodowane urazem błędnika. W tych przypadkach badanie neurologiczne może wykazać zaburzenia równowagi, zwłaszcza z zamkniętymi oczami, a także dodatnim testem Dix-Hallpike’a (Huh, Kim 2013).

Leczenie zachowawcze: postępowanie w barotraumie ucha wewnętrznego obejmuje odpoczynek (z sedacją włącznie, jeżeli jest ona konieczna) przez okres 7–10 dni. Należy unikać wysiłku fizycznego przez 6 tygodni. Dmucanie nosa jest przeciwwskazane, a kichanie powinno się odbywać przy otwartych ustach. Zaleca się użycie środków przeczyszczających podczas defekacji, aby zminimalizować efekt Valsalvy na ucho wewnętrzne. Pacjenci ci są często leczeni doustnymi glikokortykosteroidami, zaczynając od prednisolonu w dawce 1–2 mg/kg masy ciała, następnie zmniejszając dawkę aż do odstawienia leku w ciągu 2 tygodni. Wpływ takiego postępo-

wania na naturalny przebieg choroby nie został jednak udowodniony. Panujący w przeszłości pogląd, że osoby raz dotknięte barotraumą ucha wewnętrznego w związku z nurkowaniem znajdują się w grupie większego ryzyka wystąpienia tego urazu w przyszłości, nie znalazł potwierdzenia w badaniach A. Shupaka (2006). Większość pacjentów wykazuje całkowity powrót do zdrowia, a zatem nie ma przeciwwskazań, aby podjęli tę aktywność ponownie w przyszłości. Autorzy innego opracowania zalecają pacjentom bez ubytku słuchu powrót do nurkowania po upływie 6 miesięcy (Becker, Parell 2001; Shupak i in. 2003; Shupak 2006).

Barotrauma ucha wewnętrznego a DCS: ważne jest rozróżnienie barotraumy ucha wewnętrznego od zaburzeń ucha wewnętrznego związanego z DCS. Najbardziej pomocna wydaje się tutaj informacja uzyskana od nurka o czasie, kiedy powstał uraz, tzn. w trakcie zanurzania czy wynurzania. W każdej z tych jednostek chorobowych właściwe jest inne leczenie, a przypadki ich współwystępowania należą do rzadkości. Jeżeli rozważa się DCS, konieczna jest rekompresja w komorze hiperbarycznej. Część autorów uważa, że rekompresja nurka w komorze hiperbarycznej po barotraumie ucha wewnętrznego mylnie uznanej za DCS może dodatkowo uszkadzać strukturę ucha wewnętrznego. Becker i Parell (2001) uważają, że w takich przypadkach powinno się wykonać obustronną paracentezę (myringotomię) przed włączeniem leczenia hiperbarycznego (Becker, Parell 2001).

Leczenie operacyjne: u pacjentów, u których ubytek słuchu się pogłębił, u których pojawiły się zawroty głowy lub występują obydwie zjawiska, należy rozważyć powstanie przetoki perylimfatycznej (Pullen 1992). Natychmiastowa interwencja chirurgiczna może być wskazana, jeżeli doszło do utraty słuchu; sugestia ta jest uzasadniana faktem, iż dalsze pogorszenie słuchu u pacjenta nie jest możliwe. Becker i Parell (2001) preferują jednak początkową obserwację stanu klinicznego pacjenta, ponieważ istotna, spontaniczna poprawa może nastąpić u ok. 50% pacjentów z poważnym odbiorczym uszkodzeniem słuchu. Dodatkowo identyfikacja struktur operacyjnych podczas operacji jest utrudniona w obecności krwiaka błony bębenkowej oraz obrzęku wyściółki ucha środkowego spowodowanych barotraumą (Becker, Parell 2001).

#### **Przebyte operacje uszne a ryzyko barotraumy ucha**

Podstawowym warunkiem pozwalającym na ponowne nurkowanie po operacji ucha środ-

kowego jest stabilność błony bębenkowej i drożność trąbki słuchowej. Obecność drenażu ucha środkowego, atroficzna błona bębenkowa i wszelkie jej stany predysponujące do perforacji, a co za tym idzie napływu zimnej wody do ucha środkowego, stwarzają ryzyko podrażnienia ucha wewnętrznego i wystąpienia zawrotów głowy w trakcie nurkowania.

W przypadku pacjentów nurkujących po operacjach ucha środkowego (tympanoplastykach) istnieje wiele wątpliwości dotyczących kryteriów, jakie muszą być spełnione, aby mogli oni ten sport uprawiać bezpiecznie. Konserwatywny pogląd głosi, że przebyta operacja ucha środkowego, podobnie jak perforacja błony bębenkowej, jest bezwzględny przeciwwskazaniem do nurkowania (Krzyżak 2008). Jednocześnie Klingmann i Praetorius (2008) są zdania, że uzupełnienie ubytku w błonie bębenkowej po tympanoplastyce typu I i II pozwala na powrót do nurkowania pod warunkiem, że została ona prawidłowo wygojona. Ich stanowisko jest podobne w przypadku tympanoplastyk typu IIIa i IIIb, czyli zastosowania PORP (ang. *partial ossicular replacement prosthesis*). Natomiast zastosowanie protezy TORP (ang. *total ossicular replacement prosthesis*) w tympanoplastyce typu IIIc wiąże się z ryzykiem uszkodzenia podstawy strzemiączka. Jest to spowodowane naciskiem wywieranym na jego niewielką powierzchnię przez protezę. Istnieją także doniesienia o występowaniu samoistnych uszkodzeń podstawy strzemiączka u nienurkujących pacjentów z TORP; takie informacje dotyczące osób nurkujących nie są znane. Klingmann i in. (2008) sugerują, żeby w celu oceny zdolności do nurkowania przeprowadzić test prowokacyjny. Polega on na wykonaniu tympanometrii i obserwacji pacjenta pod kątem wystąpienia oczopląsu i zawrotów głowy. Negatywny wynik próby umożliwia powrót do nurkowania. Niemniej jednak dane, na których podstawie powstały niniejsze zalecenia, są niewystarczające i pacjenci ci powinni zostać poinformowani o możliwości wystąpienia zawrotów głowy i utraty słuchu.

Nie są znane żadne prospektywne badania kliniczne dotyczące nurkowania z perforacją błony bębenkowej lub po operacjach ucha środkowego. Problemem związanym z nurkowaniem z perforacją błony bębenkowej, drenażem ucha środkowego lub po antromastoidektomii jest możliwość infekcji ucha i wywołania zawrotów głowy spowodowanych drażnieniem ucha wewnętrznego przez zimną wodę. Zawroty głowy mogą spowodować zaburzenia orientacji, wymioty pod wodą (z możliwością aspiracji treści i zachłystowego zapalenia płuc), a nawet utonięcie (Uzun i in. 2003; McMullin 2006). W przypadku zawrotów głowy nurkowanie musi zostać niezwłocznie zakończone, z zachowaniem zasad bezpiecznego awaryjnego wynurzenia. Po nurkowaniu może wystąpić infekcja ucha zewnętrznego wywołana przez organizmy morskie, nazywana także „uchem pływaka” (Wang i in. 2005; Gonnermann i in. 2008). Zastosowanie zaworu umożliwiającego jednokierunkowy przepływ do drenażu ucha środkowego okazało się skuteczne w małej grupie nurków i budzi kontrowersje (Becker, Parell 2001). Istnieje również grupa pacjentów nurkujących bez większych problemów, którzy przebyli operację rekonstrukcji kosteczek słuchowych lub po stapedektomii. Niedawne retrospektywne badanie wykazało, że pacjenci po stapedektomii nie mają zwiększonego ryzyka barotraumy ucha wewnętrznego; autorzy pracy sugerują, że powrót do nurkowania jest możliwy po upływie miesiąca od operacji (House, Toh, Perez 2001). Jednocześnie znane są przypadki nurków po stapedektomii, którzy po nurkowaniu doznali utraty słuchu (Becker, Parell 2001). W tabeli II przedstawiono przeciwwskazania bezwzględne oraz względne do nurkowania po operacjach ucha.

#### Barotrauma zatok przynosowych

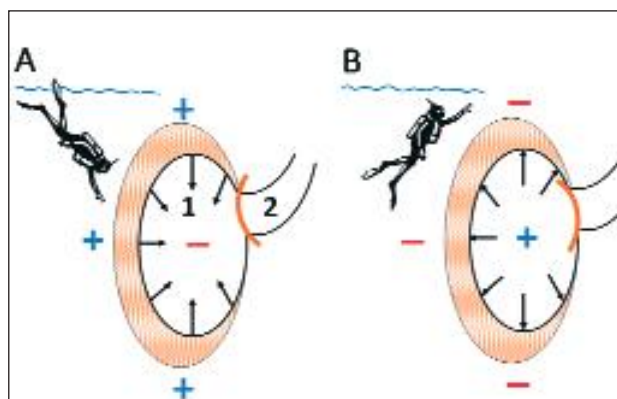
W zapobieganiu barotraumie zatok przynosowych najistotniejsza jest drożność ich ujść do jamy nosa, co umożliwi właściwe wyrównanie ciśnienia. Niewyrównanie ciśnień pomiędzy tymi przestrzeniami podczas zanurzania prowa-

**Tabela II. Ocena zdolności do nurkowania.** Klingmann i in. (2008)

Przeciwwskazania bezwzględne	Przeciwwskazania względne*	Brak przeciwwskazań**
Perforacja błony bębenkowej Drenaż ucha środkowego	Tympanoplastyka typ IIIc	Tympanoplastyka typ I, II, IIIa i b

\*przy stabilnej błonie bębenkowej, zachowanej możliwości wentylacji jamy bębenkowej i negatywnej próbie prowokacyjnej

\*\*przy stabilnej błonie bębenkowej i zachowanej możliwości wentylacji jamy bębenkowej



**Ryc. 2. Uraz ciśnieniowy na przykładzie zatoki szczękowej w sytuacji niedrożnego bądź zwężonego ujścia naturalnego**

(1 – zatoka szczękowa, 2 – ujście naturalne zatoki szczękowej do jamy nosa):

**A. Mechanizm z podciśnienia (zanurzenie).** Ciśnienie panujące w zatoce szczękowej jest niższe od ciśnienia zewnętrznego, powstaje w jej świetle siła ssąca działająca na otaczające tkanki miękkie.

**B. Mechanizm z nadciśnienia (wynurzenie).** Ciśnienie w zatoce szczękowej jest wyższe od ciśnienia zewnętrznego, rozprężające się powietrze uszkadza wyściółkę i ścianę zatoki.

dzi do powstania względnej próżni w jamie zatoki, a przez to do powstania przekrwienia, obrzęku, a nawet wycieczenia się krwi do światła zatoki. W trakcie wynurzenia rozprężające się powietrze znajdujące się w zatoce, której ujście jest niedrożne, może doprowadzić do uszkodzenia błony śluzowej zatoki, a nawet pęknięcia ścian zatoki i w efekcie do powstania krwawienia z nosa i podskórnej lub oczodołowej odmy (**ryc. 2**) (Kryżak 2008; Bourolias, Gkotsis 2011). W literaturze opisano neurologiczne powikłania u chorych nurkujących z przewlekłym zapaleniem zatok przynosowych, obejmujące utratę wzroku, odmę wewnątrzczaszkową, zapalenie opon mózgowo-rdzeniowych i dysfunkcję nerwu trójdzielnego (Buisson i in. 1990; Murrison i in. 1991; Parell, Becker 2000; Tryggvason i in. 2006; Hexdall, Butler 2012; Gunn, O'Hagan 2013).

Upośledzona drożność ujść zatok przynosowych występuje u nurków szczególnie często. Porównawcze badania CT i MRI 20 zawodowych nurków i 20 osób nienurkujących wykazały, że w grupie badanej istnieje skłonność do występowania przerostu błony śluzowej zatok przynosowych. Ponadto w wyniku barotraumy dochodzi do obrzęku błony śluzowej w ujściach zatok przynosowych (Yanagawa i in. 1998).

Objawy: w przypadku wystąpienia barotraumy zatok przynosowych pacjenci często odczuwają podczas zanurzania intensywny, ostry ból, który ustępuje w miarę wyrównywania niskiego

ciśnienia w świetle zatoki przez zasysane do niej obrzęknięte tkanki i krew. Przy wynurzeniu się na powierzchnię może się pojawić krwawienie z nosa. Pacjenci najczęściej zgłaszają ból w okolicy czołowej, natomiast badanie radiologiczne zwykle wskazuje na udział kolejno, według częstotliwości: zatok szczękowych, klinowej i wreszcie czołowych. Istotne jest uzyskanie pełnego wywiadu, gdyż dolegliwości diagnozowane jako barotrauma zatok mogą być spowodowane promieniowaniem bólu z ucha, zęba lub stawu skroniowo-żuchwowego, co jest związane ze wspólnym unerwieniem tej okolicy ciała. Pełne badanie laryngologiczne, z endoskopową oceną jamy nosa, może wykazać obecność krwi, przekrwienie błony śluzowej, niedrożność spowodowaną skrzywieniem przegrody nosa, obecność polipów, treści ropnej; zmiany te mogą współwystępować (Becker, Parell 2001).

Leczenie zachowawcze: wielu autorów uważa, że uraz ciśnieniowy zatok przynosowych powinien być leczony objawowo, a antybiotyki i doustne lub donosowe środki obkurczające nie powinny być rutynowo stosowane (Uzun 2009). Ponieważ przyczyną powstania barotraumy zatok są niedrożne lub zapalnie zmienione ujścia naturalne zatok przynosowych, autorzy niniejszego artykułu uważają za celowe w takich sytuacjach donosowe leki glikokortykosteroidowe oraz rozważenie zastosowania antybiotykoterapii i leków obkurczających błonę śluzową jamy nosa.

Leczenie chirurgiczne: leczenie operacyjne (endoskopowe) powinno być brane pod uwagę w przypadkach, w których doszło do wycieczenia krwi i powstania krwiaka w jamie zatoki, który może zropieć i być przyczyną innych powikłań.

W zależności od stopnia nasilenia urazu pacjent może zwykle powrócić do nurkowania po upływie 6 tygodni, jeżeli obraz zatok w badaniach obrazowych i badaniu laryngologicznym znormalizował się, a wszelkie stany predysponujące do wystąpienia urazu ciśnieniowego zostały wyleczone (infekcje górnych dróg oddechowych, alergię, skrzywienie przegrody nosa, odmienności budowy anatomicznej bocznej ściany jamy nosa lub przewlekłe zapalenie zatok przynosowych). Należy zwrócić uwagę nurków, że przekrwienie błony śluzowej nosa, niezależnie od podłoża jego powstania, zwiększa ryzyko wystąpienia urazu ciśnieniowego ucha i zatok przynosowych.

#### **Przewlekłe zapalenie zatok przynosowych a barotrauma zatok i uszu**

Przewlekłe zapalenie zatok przynosowych (PZZP) to zapalenie błony śluzowej nosa i zatok

trwające powyżej 12 tygodni, w którym występują przynajmniej dwa objawy, z których jeden to niedrożność nosa lub katar +/- ból (rozpiernie) twarzy, +/- zaburzenia węchu (Fokkens i in. 2012). Dodatkowo występują zmiany w badaniach obrazowych. PZZP wiąże się z upośledzeniem drożności ujść naturalnych zatok i zaburzeniem drożności trąbek słuchowych, co jest bardzo istotne z punktu widzenia bezpiecznego nurkowania i wyrównywania ciśnienia w zatokach i uszach (Klingmann i in. 2008; Skevas i in. 2012). Okazuje się jednak, że u części pacjentów z nawracającą barotraumą zatok nie znajduje się klinicznych ani radiologicznych cech PZZP pomiędzy epizodami chorobowymi, natomiast występują u nich nieprawidłowości budowy anatomicznej, takie jak skrzywienie przegrody nosowej lub wąskie ujścia zatok przynosowych obserwowane w tomografii komputerowej (Becker, Parell 2001). Wykazano, że endoskopowe poszerzenie ujść naturalnych zatok przynosowych bez cech przewlekłego zapalenia jest skuteczną metodą leczenia wśród lotników z nawracającą barotraumą zatok (Weitzel i in. 2009). Becker i Parell (2000, 2001) sugerują następujące procedury postępowania z pacjentami z nawracającą barotraumą zatok:

- 1) wykonanie badania endoskopowego jamy nosa i tomografii komputerowej zatok, a następnie wyeliminowanie czynników powodujących chorobę;
- 2) zaniechanie nurkowania w stanach prowadzących do obrzęku błony śluzowej nosa, tj. podczas infekcji górnych dróg oddechowych, reaktywacji alergicznego lub niealergicznego nieżyty nosa;
- 3) przeprowadzenie korekcji chirurgicznej nieprawidłowości w obrębie jamy nosa, takich jak np. przewlekłe zapalenie zatok przynosowych z polipami lub bez, skrzywienie przegrody nosa upośledzające drożność kompleksu ujściowo-przewodowego;

- 4) nauczanie nurków, którzy mają trudności w wyrównywaniu ciśnień, różnych metod wyrównywania ciśnienia;
- 5) przeprowadzenie testu ciśnieniowego w przypadku braku klinicznych bądź radiologicznych cech niedrożności ujść zatok; test ten może być wykonany w komorze hiperbarycznej lub w basenie: jeśli ból się nie pojawia, pacjent może powrócić do nurkowania (Parell, Becker; 2000; Becker, Parell 2001; Klingmann, Wallner 2004; Skevas i in. 2012).

Według danych literaturowych nurkowie z klinicznymi lub radiologicznymi wykładnikami PZZP zawsze znajdują się w grupie o podwyższonym ryzyku wystąpienia barotraumy ucha i zatok (Parell, Becker 2000; Uzun 2009). Aby unikać problemów z barotraumą zatok i uszu pacjenci z PZZP powinni być odpowiednio leczeni. Obserwowano znaczną poprawę zdolności do wyrównywania ciśnienia u nurków po leczeniu zachowawczym lub chirurgicznym, lub zastosowaniu obydwu metod leczenia PZZP (Skevas i in. 2012). W przypadku nieustępowania radiologicznych wykładników przewlekłego zapalenia zatok sugeruje się leczenie chirurgiczne. Nurkowie z PZZP powinni być zawsze informowani o większym ryzyku barotraumy zatok i uszu oraz że sytuacja taka może skutkować poważnymi urazami (Skevas i in. 2012). ●

#### **Podziękowania**

*Autorzy pragną podziękować Katarzynię Sihinkiewicz, instruktorkę nurkowania, za merytoryczne uwagi podczas powstawania artykułu.*

*Praca została zrealizowana w ramach projektu badawczego pt. „Ocena występowania i wyników leczenia barotraumy uszu i zatok przynosowych u osób nurkujących”.*

#### PIŚMIENNICTWO

- Becker G.D., Parell G.J. (2001) Barotrauma of the ears and sinuses after scuba diving. *European Archives of Oto-Rhino-Laryngology* 258(4), 159-163.
- Bourolias C., Gkotsis A. (2011) Sphenoid sinus barotrauma after free diving. *American Journal of Otolaryngology*; 32(2), 159-161.

- Buisson P., Darsonval V., Dubin J. (1990) Sinus infection and diving (a case of cerebral empyema). *Revue de Laryngologie – Otologie – Rhinologie* 111(2), 141-143.
- Edmonds C. LC, Pennefather J. (red.) (1998) *Diving and Subaquatic Medicine*. Oxford: Butterworth-Heinemann.



- Evens R.A., Bardsley B., Manchaiah V.K.C. (2012) Auditory complaints in scuba divers: an overview. *Indian Journal of Otolaryngology and Head and Neck Surgery* 64(1), 71-78.
- Fokkens W.J., Lund V.J., Mullol J., Bachert C., Alobid I., Baroody F., i in. (2012) EPOS 2012: European position paper on rhinosinusitis and nasal polyps. A summary for otorhinolaryngologists. *Rhinology* 50(1), 1-12.
- Gonnermann A., Dreyhaupt J., Praetorius M., Baumann I., Plinkert P.K., Klingmann C. (2008) Otorhinolaryngologic disorders in association with scuba diving. *HNO* 56(5), 519-523.
- Gunn D.J., O'Hagan S. (2013) Unilateral optic neuropathy from possible sphenoidal sinus barotrauma after recreational scuba diving: a case report. *Undersea & Hyperbaric Medicine* 40(1), 81-86.
- Hawes J., Massey E.W. (2009) Neurologic injuries from scuba diving. *Physical Medicine and Rehabilitation Clinics of North America* 20(1), 263-272, xi.
- Hexdall E.J., Butler F.K. (2012) Transient vision loss at depth due to presumed barotraumatic optic neuropathy. *Undersea & Hyperbaric Medicine* 39(5), 911-914.
- House J.W., Toh E.H., Perez A. (2001) Diving after stapedectomy: clinical experience and recommendations. *Otolaryngology-Head and Neck Surgery* 125(4), 356-360.
- Huh Y.E., Kim J.S. (2013) Bedside evaluation of dizzy patients. *Journal of Clinical Neurology* 9(4), 203-213.
- Instructors PPAoD (2013) Scuba Certification F.A.Q 2013. Scuba Certification. Pozyskano z: <http://www.padi.com/scuba/scuba-diving-guide/start-scuba-diving/scuba-certification-faq/default.aspx>.
- Jeong J.H., Kim K., Cho S.H., Kim K.R. (2012) Sphenoid sinus barotrauma after scuba diving. *American Journal of Otolaryngology* 33(4), 477-480.
- Klingmann C., Benton P.J., Ringleb P.A., Knauth M. (2003) Embolic inner ear decompression illness: correlation with a right-to-left shunt. *The Laryngoscope* 113(8), 1356-13561.
- Klingmann C., Wallner F. (2004) Health aspects of diving in ENT medicine. Part I: Diving associated diseases. *HNO* 52(8), 757-767; quiz 68-69.
- Klingmann C., Wallner F. (2004) Health aspects of diving in ENT medicine. Part II: Diving fitness. *HNO* 52(9), 845-847, quiz 58-59.
- Klingmann C., Praetorius M., Bohm F., Tetzlaff K., Plinkert P.K. (2008) Fitness to dive in the otorhinolaryngological field. *HNO* 56(5), 509-518.
- Krzyżak J. (2008) *Medycyna dla nurków w pigułce*. KOOP-graf, Poznań.
- Lynch J.H., Bove A.A. (2009) Diving medicine: a review of current evidence. *Journal of Special Operations Medicine* 9(4), 72-79.
- McMullin A.M. (2006) Scuba diving: What you and your patients need to know. *Cleveland Clinic Journal of Medicine* 73(8), 711-712, 4, 6 passim.
- Murrison A.W., Smith D.J., Francis T.J., Counter R.T. (1991) Maxillary sinus barotrauma with fifth cranial nerve involvement. *The Journal of Laryngology and Otology* 105(3), 217-219.
- Network DDA (2013) Scuba Diving Emergency Response Training – DAN. Divers Alert Network 2013. Pobrano z: <https://www.diversalertnetwork.org/training/divereducation/>.
- Parell G.J., Becker G.D. (2000) Neurological consequences of scuba diving with chronic sinusitis. *The Laryngoscope* 110(8), 1358-13560.
- Pullen F.W. (1992) Perilymphatic fistula induced by barotrauma. *The American Journal of Otology* 13(3), 270-272.
- Ramos C.C., Rapoport P.B., Brito Neto R.V. (2005) Clinical and tympanometric findings in repeated recreational scuba diving. *Travel Medicine and Infectious Disease* 3(1), 19-25.
- Shupak A., Gil A., Nachum Z., Miller S., Gordon C.R., Tal D. (2003) Inner ear decompression sickness and inner ear barotrauma in recreational divers: a long-term follow-up. *The Laryngoscope* 113(12), 2141-2147.
- Shupak A. (2006) Recurrent diving-related inner ear barotrauma. *Otology & Neurotology* 27(8), 1193-1196.
- Skevas T., Baumann I., Bruckner T., Clifton N., Plinkert P.K., Klingmann C. (2012) Medical and surgical treatment in divers with chronic rhinosinusitis and paranasal sinus barotrauma. *European Archives of Oto-Rhino-Laryngology* 269(3), 853-860.
- Tryggvason G., Briem B., Guomundsson O., Einarsdottir H. (2006) Sphenoid sinus barotrauma with intracranial air in sella turcica after diving. *Acta Radiologica* 47(8), 872-874.
- Uzun C. (2009) Paranasal sinus barotrauma in sports self-contained underwater breathing apparatus divers. *The Journal of Laryngology and Otology* 123(1), 80-84.
- Uzun C., Yagiz R., Tas A., Adali M.K., Inan N., Kote M., i in. (2003) Alternobaric vertigo in sport SCUBA divers and the risk factors. *The Journal of Laryngology and Otology* 117(11), 854-860.
- Wang M.C., Liu C.Y., Shiao A.S., Wang T. (2005) Ear problems in swimmers. *Journal of the Chinese Medical Association* 68(8), 347-352.
- Weitzel E.K., Flottmann J.T., McMains K.C. (2009) Endoscopic frontal sinus drillout for recurrent barotrauma: a procedure to save a pilot's career. *Aviation, Space, and Environmental Medicine* 80(7), 660-662.
- Vann R.D., Butler F.K., Mitchell S.J., Moon R.E. (2011) Decompression illness. *Lancet* 377(9760), 153-164.
- Yanagawa Y., Okada Y., Ishida K., Fukuda H., Hirata F., Fujita K. (1998) Magnetic resonance imaging of the paranasal sinuses in divers. *Aviation, Space, and Environmental Medicine* 69(1), 50-52.