

ANOMALIE W PRZEBIEGU TĘTNICY SZYJNEJ WEWNĘTRZNEJ W ODCINKU ZEWNĄTRZCZASZKOWYM

lek. Olga Jurek, dr med. Piotr Wójtowicz, prof. dr hab. med. Antoni Krzeski

THE ANATOMICAL ANOMALIES OF THE EXTRACRANIAL INTERNAL CAROTID ARTERY

According to most radiological and anatomical textbooks the extracranial course of internal carotid artery (ICA) is almost straight and does not have branches. Approximately 10–40% of the population have anatomical variations of the ICA. Anatomical anomalies of ICA can be divided into: aplasia or hypoplasia, the varies of arising of ICA (arising from collateral internal/external/common carotid artery or aortic arch or the brachiocephalic trunk), tortuosity of course, anastomoses between ICA and external carotid artery and its branches or vertebral artery. The aim of this article is to present anatomical variations of extracranial ICA, the frequency of their occurrences and the aetiology. The accidental damage to artery could be very dangerous and cause death because of massive haemorrhage. The surgeon should be aware of possibility occurrence of anatomical artery anomalies. In this article we present a case of women with tortuosity of the right internal carotid artery.

(Mag. ORL, 2017, 62, XVI, 50–55)

Key words:

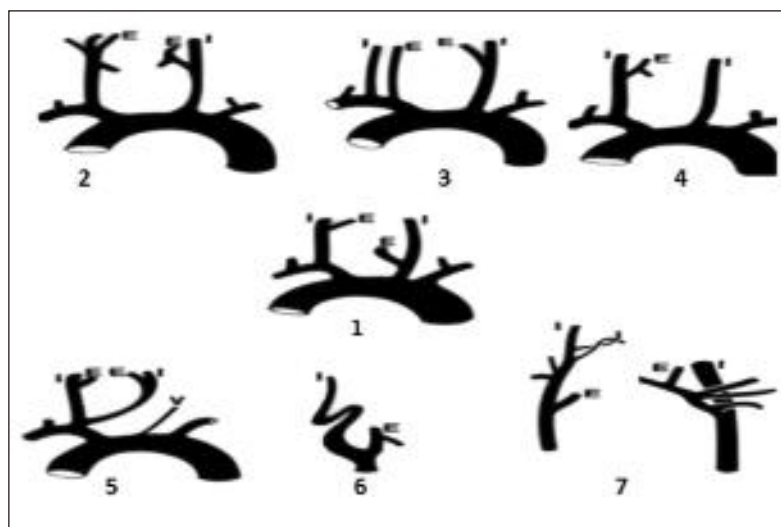
internal carotid artery, extracranial course, the anatomical variations, kinking, coiling, tortuosity, a case report

Tętnica szyjna wewnętrzna (*internal carotid artery*, ICA) jest jedną z dwóch końcowych gałęzi tętnicy szyjnej wspólnej. Rozpoczyna się na wysokości górnego brzegu chrząstki tarczowatej, w rozwidleniu tętnicy szyjnej wspólnej. W większości atlasów anatomicznych jej przebieg jest opisywany jako prostoliniowy lub słabo falisty, w kształcie spłaszczonej litery „S”. W przebiegu ICA można wyróżnić dwa odcinki: szyjny oraz czaszkowy. Proksymalnie, w trójkącie tętnicy szyjnej ICA układa się ku tyłowi i bocznie w stosunku do tętnicy szyjnej zewnętrznej. Trójkąt tętnicy szyjnej jest jednym z trójkątów określających topografię szyi. Ograniczony jest on przez przednią krawędź mięśnia mostkowo-obojczykowo-sutkowego, mięsień łopatkowo-gnykowy oraz tylny brzusiec mięśnia dwubruścowego. W dalszym odcinku – w przestrzeni przygardłowej – biegnie bardziej przyśrodkowo, w części skalistej kości skroniowej osiąga kanał tętnicy szyjnej i przez bruzdę tętnicy szyjnej tronu kości klinowej wchodzi w obręb jamy czaszki. W jej bezpośrednim sąsiedztwie biegną: żyła szyjna wewnętrzna i nerw błędny. Na całej długości zewnątrzczaszkowej nie oddaje odgałęzień ani nie zmienia grubości.

Tętnica szyjna wewnętrzna jest odpowiedzialna za dostarczanie krwi do przedniej części mózgowia, gałek ocznych i ich przydatków oraz jam nosa i czoła (Cairney 1924; Weibel i Fields 1965a; Paulsen i in. 2000; Pfeiffer i in. 2016; Pfeiffer i Ridder 2008). Do jej anomalii anatomicznych zalicza się aplazję i hipoplazję. Innego typu anomalią jest bezpośrednie odejście tętnicy szyjnej wewnętrznej od łuku aorty, pnia ramienno-głowego czy też od przeciwległej tętnicy szyjnej wspólnej, wewnętrznej lub zewnętrznej. Rzadką anomalią anatomiczną bywa zachowanie płodowych połączeń tętnicy szyjnej z tętnicą kręgową (Uchino i in. 2015; Lahiani i Mahfoudhi 2015; Baldwin i Volchok 2009) (ryc. 1).

Powszechnie znany jest fakt, że ICA może mieć kręty przebieg w odcinku wewnątrzczaszkowym (Jackson 1933), ale może także może być

Klinika Otorynolaryngologii
Wydział Lekarsko-Dentystyczny WUM
Kierownik Kliniki: prof. Antoni Krzeski
Szpital Czerniakowski
00-731 Warszawa, ul. Stępińska 19/25



Ryc. 1. Anomalie w przebiegu tętnicy szyjnej wewnętrznej:

- 1 – norma,
- 2 – hipoplazja ICA.
- 3 – odejście ICA od pnia ramiennie-głowowego,
- 4 – odejście ICA od łuku aorty,
- 5 – odejście ICA od przeciwległej tętnicy szyjnej wspólnej,
- 6 – krętość przebiegu,
- 7 – anastomozy.

(Common Trunk for the Two Internal Carotids and Right Subclavian Artery. Ronald A. Bergman, PhD Adel K. Afifi, MD, MS Ryosuke Miyauchi, MD)

wydłużona w odcinku zewnątrzczaszkowym. Kręty przebieg sprzyja tworzeniu się różnego rodzaju wygięć i zakrzywień, wśród których wyróżnia się przebieg łukowaty z zakrzywieniem skierowanym bocznie, przyśrodkowo bądź brzuszno-grzbietowo oraz przebieg zagięty i zwinięty, z pętlą włącznie (ryc. 2) (Paulsen i in. 2000; Pfeiffer i Ridder 2008; Weibel i Fields 1965a). Odsetek populacji, u którego można zaobserwować kręty przebieg ICA, szacuje się na 10–40% (Pfeiffer i Ridder 2008; Cairney 1924; Tillmann i Christofides 1995; Paulsen i in. 2000).

Etiologia występowania anomalii w przebiegu ICA nie jest w pełni wyjaśniona. Zaobserwowano zwiększoną tendencję do ich występowania w wieku niemowlęcym oraz narastanie częstości ich występowania wprost proporcjonalnie do wieku, począwszy od 50–60 roku życia. Zakrzywienia i pętla częściej występują jako wady wrodzone.

W życiu płodowym ICA powstaje z trzeciego łuku skrzelowego oraz z głowowej części aorty. W czasie prawidłowego rozwoju naczynia wraz z sercem zstępują do śródpiersia. Typowe dla tego okresu rozwojowego wydłużone i zakrzywione naczynia, zstępując, ulegają wyprostowaniu. Zaburzenia tego procesu, zatrzymany rozwój czy przyspieszony wzrost naczyń, mogą prowadzić do tworzenia się anomalii przebiegu tętnic szyi. Dotyczy to 5–10% płodów i noworodków. Najczęstszym miejscem w przestrzeni przygardłowej, w którym obserwuje się zakrzywienia i pętli, jest poziom dołu migdałkowego, co jest uwarunkowane przetrwaniem płodowego zakrzywienia ICA właśnie w tym miejscu (Pfeiffer i Ridder 2008). Według innej koncepcji, której autorem jest Kelly, występowanie pętli w przebiegu ICA może być spowodowane powstawaniem połączeń między dwoma kształtującymi się naczyniami w 5–6 tygo-

dniu życia płodowego. Zwiększenie częstości występowania różnych wariantów przebiegu tętnicy może mieć związek ze zmniejszaniem się elastyczności naczyń, nasilającym się z wiekiem. Udowodniono klinicznie związek pomiędzy występowaniem zagięcia kąтового a wiekiem. Podczas starzenia się organizmu zmniejsza się elastyczność naczyń, wskutek czego stają się one dłuższe i bardziej kręte. Także takie schorzenia, jak: dysplazja włóknisto-mięśniowa, miażdżyca, różnego rodzaju zwężenia, waskulopatie czy poszerzenia światła naczyń spowodowane atrofią ścian naczyń, predysponują do powstawania odmienności anatomicznych naczyń (Pal'tseva i in. 2016).

Odległość ICA od migdałka podniebiennego w jej typowym prostoliniowym przebiegu wynosi około 1–2 cm. U dzieci jest uzależniona od wieku i wagi. U noworodków wymiar ten szacuje się na około 14 mm, a u dorosłych na około 2,5 cm (Pfeiffer i Ridder 2008; Deutsch i in. 1995). Odległość ta jednak może się zmniejszać aż do całkowitego przylegania tętnicy do bocznej ściany gardła.

Jakob Henle jako jeden z pierwszych anatomów doniósł w 1868 r. o możliwości nietypowego, wydłużonego, a przez to w różnym stopniu krętego przebiegu ICA.

W 1965 r. Weibel i Fields jako jedni z pierwszych dokonali próby usystematyzowania anomalii ICA związanych z jej przebiegiem, biorąc pod uwagę kształt zakrzywienia. Zaproponowali 4-stopniową klasyfikację typów przebiegu tego naczynia.

1. przebieg prosty (*straight course*),
2. przebieg zakrzywiony (*curved course*) z wydłużeniem C- lub S-kształtnym,
 - a) z przyśrodkowym
 - b) z bocznym

- c) z grzbietowym przemieszczeniem zakrzywienia
- 3. zagięcie kątowe (*kinking*),
- 4. postać pętli (*coiling*).

Autorzy ci przeanalizowali także występowanie objawów neurologicznych w związku z nietypowym przebiegiem ICA (Weibel i Fields 1965b). Herschaft wyróżnił dodatkowo ICA w kształcie ekstremalnie esowatym, w kształcie syfona oraz okrągłej pętli (Herrschaft 1969).

Własnego podziału anomalii przebiegu ICA, uwzględniającego położenie tej tętnicy w stosunku do ściany gardła, do wieku pacjenta i powikłań operacyjnych, dokonali Paulsen i Tillmann. Autorzy ci wyróżnili cztery typy przebiegu tętnicy szyjnej wewnętrznej (**ryc. 3**):

1. Przebieg prosty – w którym odchylenie zakrzywienia od pionu nie przekracza 15 stopni. Wariant ten dotyczył 67,7% przypadków, przy czym częściej występował u płci męskiej.
2. Przebieg zakrzywiony – w którym odchylenie od pionu mieści się w zakresie od 15 do 70 stopni. Ta anomalia dotyczyła 26,2% badanych przypadków i częściej występowała u kobiet. Autorzy dodatkowo określili położenie wypukłości krzywizny w stosunku do ściany gardła i tak:
 - a) – położenie przyśrodkowe dotyczyło 10,6% przypadków,
 - b) – położenie boczne dotyczyło 13,5% przypadków,
 - c) – położenie brzuszno-grzbietowe dotyczyło 2,1% przypadków.
- 3a. Zagięcie kątowe – w którym odchylenie od pionu mieści się w zakresie od 90 do 145 stopni (4,3% przypadków).
- 3b. Sprężyna z pętlą włącznie – anomalia, w której tętnica szyjna wewnętrzna tworzy kąt powyżej 145° stopni lub tworzy widoczną pętlę, zataczającą 360°. Pętla występowała w 1,8% przypadków częściej u kobiet.

W swojej pracy autorzy nie wykazali istotności statystycznej zachodzącej pomiędzy występowaniem anomalii a stroną objętą badaniem (Paulsen i in. 2000) (**ryc. 2**).

Kolejna klasyfikacja, autorstwa Pfeiffera i Riddera, nie tylko zawiera typowy

anatomiczny podział anomalii przebiegu tętnicy szyjnej wewnętrznej, lecz także jest propozycją kliniczno-radiologicznego systemu uwzględniającego potencjalne ryzyko uszkodzenia naczynia podczas operacji w obrębie przestrzeni przygardłowej. W swoich badaniach autorzy wzięli pod uwagę korelację pomiędzy poziomem gardła (częścią nosową, ustną i krtaniową gardła), przez który przebiega tętnica, a minimalną odległością pomiędzy naczyniem a boczną ścianą gardła. Przedstawili 4-stopniową klasyfikację:

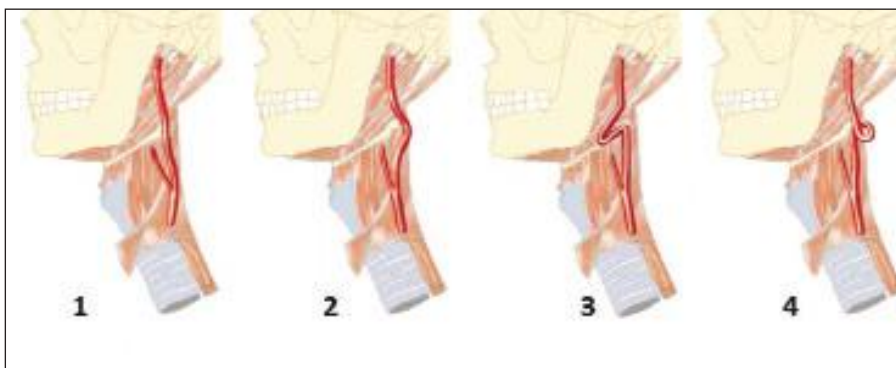
Stopień I – niski potencjalny stopień ryzyka uszkodzenia ICA. Dotyczy anomalii umiejscowionej w nosowej i ustnej części gardła przy minimalnej odległości ICA od bocznej ściany gardła wynoszącej ponad 10 mm.

Stopień II – średni potencjalny stopień ryzyka uszkodzenia ICA. Dotyczy anomalii na wszystkich trzech poziomach gardła, przy minimalnej odległości ICA od bocznej ściany gardła wynoszącej: 2–5 mm dla krtaniowej części gardła, a 5–10 mm dla nosowej i ustnej części gardła.

Stopień III – wysoki poziom ryzyka uszkodzenia ICA. Dotyczy anomalii na wszystkich poziomach gardła, przy odległości naczynia od bocznej ściany gardła wynoszącej 2–5 mm dla nosowej i ustnej części gardła, a w przypadku części krtaniowej – kiedy naczynie dotyka bocznej ściany gardła lub jego odległość od ściany gardła wynosi mniej niż 2 mm.

Stopień IV – bardzo wysokim poziom ryzyka śródoperacyjnego ICA. Dotyczy anomalii na poziomie nosogardła i gardła dolnego, kiedy ściana naczynia kontaktuje się ze ścianą gardła lub odległość między nimi wynosi mniej niż 2 mm.

Autorzy klasyfikacji stwierdzili ponadto, że operacje w obrębie nosowej i ustnej części gardła wiążą się z największym ryzykiem uszkodzenia naczynia tętniczego. Z tego względu powin-



Ryc. 2. Odmienności anatomiczne przebiegu tętnicy szyjnej wewnętrznej wg Paulsena i Tillmanna:

1 – przebieg prosty, 2 – przebieg zakrzywiony, 3– zagięcie kątowe, 4 – pętla.

(Paulsen F., Tillmann B., Christofides C., Richter W. i Koebke, J. 2000. Curving and looping of the internal carotid artery in relation to the pharynx: frequency, embryology and clinical implications. J. Anat, 197 Pt 3, 373-81)

no się zachować szczególną ostrożność podczas wykonywania zabiegów operacyjnych w tych rejonach anatomicznych (Pfeiffer i Ridder 2008).

Anomalie w przebiegu tętnicy szyjnej wewnętrznej w 80% przypadków występują bezobjawowo, często pozostają nierozpoznane, a wykrywane są przypadkowo. Ich objawy, jeżeli już występują, są bardzo mało swoiste. Do najczęściej zgłaszanych przez pacjentów dolegliwości należą: zawroty głowy, szumy uszne, uczucie ciała obcego w gardle, dysfagia, neuralgia w obrębie gardła, bóle głowy oraz objawy niedokrwienia ośrodkowego układu nerwowego (Yilmazer i in. 2013; Battal i in. 2012; Gomes Ade i in. 2013).

Przy wydłużeniu tętnicy szyjnej wewnętrznej i jej nietypowym położeniu podstawowe operacje i zabiegi w obrębie gardła środkowego mogą być tragiczne w skutkach. Podczas rutynowo wykonywanych operacji usunięcia migdałków podniebiennych, plastyki gardła i podniebienia, zabiegów drenażu ropni okołomigdałkowych czy operacji guzów gardła może dojść do przypadkowego uszkodzenia dużych naczyń szyjnych. Stwarza to ryzyko masywnego krwotoku i może doprowadzić do śmierci pacjenta. Dużą liczbę wymienionych zabiegów wykonują jeszcze nie w pełni wykształceni i nie dość doświadczeni operatorzy (Pfeiffer i in. 2016; Paulsen i in. 2000) Dodatkowo przed takimi operacjami nie wykonuje się rutynowo badań obrazowych, które mogą być przydatne w ocenie odchyżeń w anatomii struktur szyi. Z tego względu trzeba zachować szczególną ostrożność podczas ich wykonywania oraz mieć stałą świadomość istniejących zagrożeń (Cairney 1924; Deutsch i in. 1995; La Barbera i in. 2006; Munoz i in. 2010; Paulsen i in. 2000; Pfeiffer i in. 2016; Pfeiffer i Ridder 2008; Tillmann i Christofides 1995; Herrschaft 1969) (Weibel i Fields 1965b; Weibel i Fields 1965a; Kaplan i Bontsevich 2013; Herrschaft 1969; Henly i in. 1962; Cairney 1924; Cadarso 1925; Yildiz i in. 2010; Cvetko 2014; Wang i in. 2008; Saba i in. 2015; La Barbera i in. 2006; Paulsen i in. 2000; Pfeiffer i Ridder 2008; Pfeiffer i in. 2016; Munoz i in. 2010; Lahiani i Mahfoudhi 2015; Tillmanns i in. 2006; Gomes Ade i in. 2013).

Ryzyko zgonu pacjenta podczas i po tonsillektomii szacuje się na 1: 3000 do 1: 20 000 przeprowadzonych operacji (Shihada i in. 2010). Jedną z przyczyn zwiększających to zagrożenie może być nietypowe położenie naczyń w obrębie głowy i szyi (Windfuhr i Seehafer 2001).

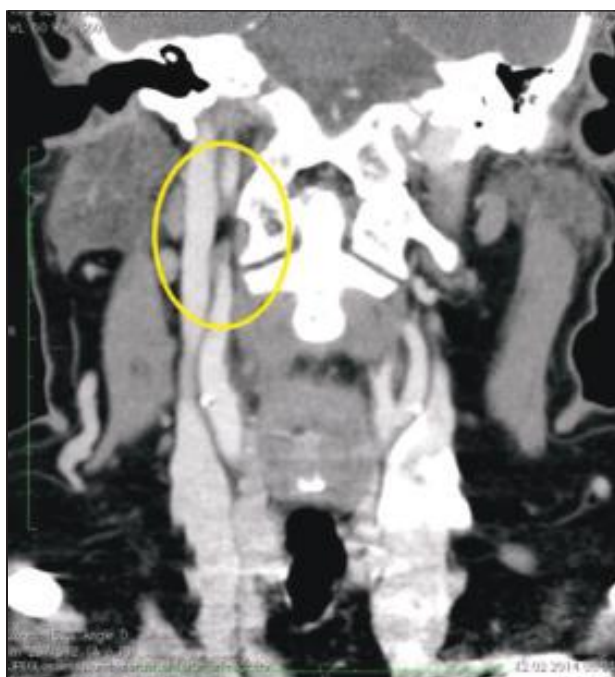Celem prezentowanego artykułu jest przedstawienie wariantów anatomicznych przebiegu tętnicy szyjnej wewnętrznej w odcinku zewnę-

trzciaszkowym, częstości ich występowania i etiologii powstawania. Równie istotnym celem jest zwrócenie uwagi na możliwość przypadkowego uszkodzenia ściany ICA, skutkujące krwawieniem mogącym prowadzić do zgonu pacjenta. Operator powinien zdawać sobie sprawę z możliwości nietypowego przebiegu naczyń.

Poniższe opracowanie zobrazowane jest opisem przypadku pacjentki z nietypowym przebiegiem tętnicy szyjnej wewnętrznej będącym przyczyną modyfikacji metody operacyjnej.

OPIS PRZYPADKU

53-letnią kobietę przyjęto do Kliniki Otolaryngologii Wydziału Lekarsko-Dentystycznego Warszawskiego Uniwersytetu Medycznego w lutym 2013 r. z powodu raka trójkąta zatrzonowcowego po stronie prawej. Pacjentka zgłosiła się do ambulatorium Kliniki z powodu bólesności okolicy zatrzonowcowej prawej trwającej od około 2 miesięcy i utrudniającej połykanie. Rutynowa diagnostyka przedoperacyjna polegała na wykonaniu badania ultrasonograficznego szyi oraz tomografii komputerowej szyi z podaniem środka kontrastowego. W badaniach tych stwierdzono, oprócz obszaru o niejednorodnym wzmocnieniu z centralnym rozpadem w okolicy trójkąta zatrzonowcowego prawego, nietypowy, kręty przebieg tętnicy szyjnej wewnętrznej (**ryc. 3**). Zdecydowano o wykonaniu trójwymiarowej rekonstrukcji przebiegu naczyń w obrębie szyi za pomocą programu Osirix. Nietypowy przebieg tętnicy szyjnej wewnętrznej w postaci zakrzywienia w kształcie litery „C” występował obustronnie, z torem zakrzywienia biegnącym wokół migdałków podniebiennych. Większy kąt krzywizny uwidoczniono po stronie prawej (**ryc. 3 i 4**). Chorą zakwalifikowano do operacyjnego leczenia raka trójkąta zatrzonowcowego. Ze względu na anomalię przebiegu tętnicy szyjnej wewnętrznej operację rozpoczęto od dojścia do tętnicy szyjnej wewnętrznej z dostępu zewnętrznego. Wykonano cięcie na szyi wzdłuż prawego mięśnia mostkowo-obojczykowo-sutkowego. Wypreparowano tkanki warstwowo, dochodząc do poziomu tętnicy szyjnej wewnętrznej prawej. Wypreparowano tętnicę w połowie jej długości w rzucie migdałka podniebiennego. Odseparowano ją od otaczających tkanek jałowym gazikiem. Następnie przystąpiono do drugiego, głównego etapu operacji. Usunięto guz okolicy trójkąta zatrzonowcowego po stronie prawej wraz z fragmentem dna jamy ustnej, boczną częścią trzonu języka oraz migdałkiem podniebiennym prawym. Wykonano częściową mandibulektomię prawostronną oraz usunięto śliniankę

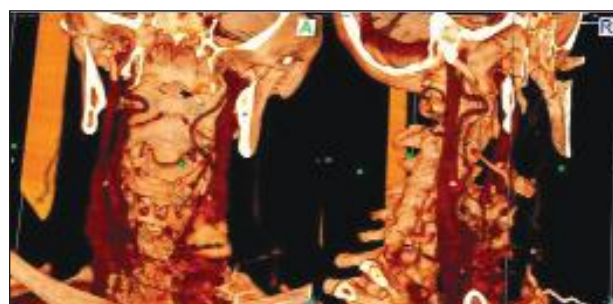

Ryc. 3a. Tomografia komputerowa szyi w przekroju czołowym. Odmienność anatomiczna – zakrzywiony przebieg tętnicy szyjnej wewnętrznej w odcinku zewnątrzczaszkowym (obwiedzione na żółto) - materiał własny

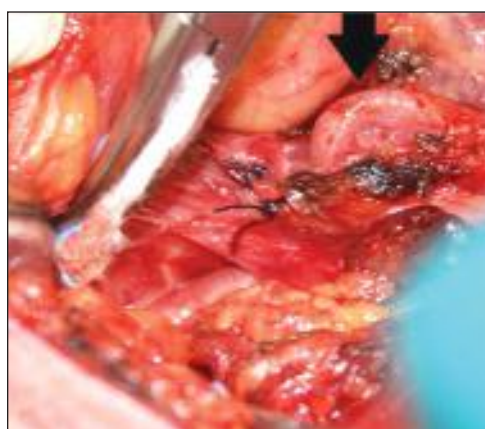podżuchwową prawą. Ubytek kości żuchwy zrekonstruowano plastyczną protezą tytanową. Pacjentka została zakwalifikowana do dalszego leczenia uzupełniającego – radioterapią.

PODSUMOWANIE

Planując operacje w obrębie gardła i szyi, należy brać pod uwagę możliwość wystąpienia różnych wariantów anatomicznych przebiegu tętnicy szyjnej wewnętrznej. Jakkolwiek anomalie anatomiczne tego naczynia są dość powszechne, to jednak rzadko zdiagnozowane przed przystąpieniem do interwencji chirurgicznej. Krwawienia czy też krwotoki powstałe w wyniku przypadkowego uszkodzenia tętnicy szyjnej wewnętrznej mogą



Ryc. 3b. Rekonstrukcja naczyń szyi w programie Osirix; materiał własny: a – płaszczyzna strzałkowa, b – płaszczyzna czołowa



Ryc. 4. Anomalia przebiegu tętnicy szyjnej wewnętrznej – zdjęcie śródoperacyjne, materiał własny

być tragiczne w skutkach, dlatego operacje w tym rejonie powinno się wykonywać w sposób jak najbardziej staranny i ostrożny, po uprzednim dokładnym badaniu przedmiotowym i, na ile to możliwe, po wykonaniu pomocniczych badań obrazowych. Tomografia komputerowa z ewentualną trójwymiarową rekonstrukcją struktur anatomicznych szyi jest bardzo przydatnym badaniem, pozwalającym operatorowi przewidzieć zagrożenia i trudności związane z odmiennymi anatomicznymi w obrębie głowy i szyi. ●

PIŚMIENNICTWO

- Baldwin K. i Volchok J. (2009) Truncus bicaroticus and an aberrant right subclavian artery contributing to internal jugular venous line misplacement into the carotid artery. *Vascular*. 17, 161-162.
- Battal B., Karaman B., Akay S. i Tasar M. (2012) Aberrant retropharyngeal internal carotid artery associated with retropharyngeal abscess: determination of a safe drainage zone with computed tomography. *JBR-BTR*. 95, 37.
- Cadarso A.R. (1925) A Rare Case of Tortuosity of the Internal Carotid Artery. *J. Anat.* 60, 119-120.
- Cairney J. (1924) Tortuosity of the Cervical Segment of the Internal Carotid Artery. *J. Anat.* 59, 87-96.
- Cvetko E. (2014) Concurrence of bilateral kinking of the extracranial part of the internal carotid artery with coiling and tortuosity of the external carotid artery case report. *Rom. J. Morphol. Embryol.* 55, 433-435.
- Deutsch M.D., Kriss V.M. i Willging J.P. (1995) Distance between the tonsillar fossa and internal carotid artery in children. *Arch. Otolaryngol. Head Neck Surg.* 121, 1410-1412.

- Gomes Ade M., Santos O.M., Marambaia P.P., Carrera C.A. i Gomes L.M. (2013) Anatomic variant of the internal carotid artery in the pharynx. *Braz. J. Otorhinolaryngol.* 79, 791.
- Henly W.S., Cooley D.A., Gordon W.B., JR. i Debakey, M.E. (1962) Tortuosity of the internal carotid artery. Report of seven cases treated surgically. *Postgrad Med.* 31, 133-144.
- Herrschaft H. (1969) (Abnormal tortuosity of the internal carotid artery and its clinical significance in surgery of the neck area). *Z Laryngol. Rhinol. Otol.* 48, 85-98.
- Jackson J.L. (1933) Tortuosity of the Internal Carotid Artery and Its Relation to Tonsillectomy. *Can. Med. Assoc. J.* 29, 475-479.
- Kaplan M.L. i Bontsevich D.N. (2013) (Effect of the form of pathological tortuosity of the internal carotid artery on cerebral haemodynamics). *Angiol Sosud Khir.* 19, 102-106.
- La Barbera G., La Marca G., Martino A., Lo Verde R., Valentino F., Lipari D., Peri G., Cappello F. i Valentino B. (2006) Kinking, coiling, and tortuosity of extracranial internal carotid artery: is it the effect of a metaplasia? *Surg. Radiol. Anat.* 28, 573-580.
- Lahiani R. i Mahfoudhi M. (2015) (Aberrant course of the internal carotid artery). *Pan Afr. Med. J.* 22, 257.
- Munoz A., De Vergas J. i Crespo J. (2010) Imaging and clinical findings in patients with aberrant course of the cervical internal carotid arteries. *Open Neuroimag J.* 4, 174-181.
- Pal'tseva, E.M., Polyakova V.O., Oskolkova S.A., Abramyan A.V., Ivanova A.G., Krylova Y.S. i Gavrilenko A.V. (2016) (Expression of matrix metalloproteinases and their inhibitors in the internal carotid artery wall in pathological tortuosity). *Arkh Patol.* 78, 26-31.
- Paulsen F., Tillmann B., Christofides C., Richter W. i Koebke J. (2000) Curving and looping of the internal carotid artery in relation to the pharynx: frequency, embryology and clinical implications. *J. Anat.* 197 Pt 3, 373-381.
- Pfeiffer J., Becker C. i Ridder G.J. (2016) Aberrant extracranial internal carotid arteries: New insights, implications, and demand for a clinical grading system. *Head Neck.* 38 Suppl. 1, E687-693.
- Pfeiffer J. i Ridder G.J. (2008) A clinical classification system for aberrant internal carotid arteries. *Laryngoscope.* 118, 1931-1936.
- Saba L., Argiolas G.M., Sumer S., Siotto P., Raz E., Sanfilippo R., Montisci R., Piga M. i Wintermark M. (2015) Association between internal carotid artery dissection and arterial tortuosity. *Neuroradiology.* 57, 149-153.
- Shihada R., Goldsher M., Braun J. i Luntz M. (2010) Aberrant carotid artery as an incidental finding before tonsillectomy. *Ear Nose Throat J.* 89, E17-18.
- Tillmann B. i Christofides C. (1995) (The „dangerous loop” of the internal carotid artery. An anatomic study). *HNO.* 43, 601-604.
- Tillmanns T.D., Falkner C.A., Engle D.B., Wan J.Y., Mannel R.S., Walker J.L., Johnson G.A., Mcmeekin D.S., Zuna R. i Gold M.A. (2006) Preoperative predictors of positive margins after loop electrosurgical excisional procedure-Cone. *Gynecol. Oncol.* 100, 379-384.
- Uchino A., Saito N., Okano N. i Kakehi Y. (2015) Aberrant internal carotid artery associated with occipital artery arising from the internal carotid artery. *Surg Radiol Anat.* 37, 1137-40.
- Wang L.J., Wang D.M., Zhao F., Liu J.C., Lu J., Qi, P., Zhu H., Zhai L.L. i Jiang X.L. (2008) (Clinical study and numerical simulation of hemodynamics in the tortuosity of internal carotid artery). *Zhonghua Wai Ke Za Zhi.* 46, 1658-1661.
- Weibel J. i Fields W.S. (1965 a) Tortuosity, Coiling, and Kinking of the Internal Carotid Artery. I. Etiology and Radiographic Anatomy. *Neurology.* 15, 7-18.
- Weibel J. i Fields W.S. (1965 b) Tortuosity, Coiling, and Kinking of the Internal Carotid Artery. II. Relationship of Morphological Variation to Cerebrovascular Insufficiency. *Neurology.* 15, 462-468.
- Windfuhr J. i Seehafer M. (2001) Classification of haemorrhage following tonsillectomy. *J. Laryngol. Otol.* 115, 457-461.
- Yildiz S., Cece H., Karayol S. i Ziyilan Z. (2010) Concurrence of the tortuosity of bilateral common and left internal carotid arteries in a case with common origin of the innominate trunk and left common carotid artery. *Surg. Radiol. Anat.* 32, 797-799.
- Yilmazer R., Yilmazer A.B., Orhan K.S., Damar M. i Deger K. (2013) (A rare cause of oropharyngeal mass: bilateral aberrant internal carotid artery). *Kulak Burun Bogaz Ihtis Derg.* 23, 348-350.