

# WEWNĄTRZ NOSOWA ENDOSKOPOWA DEKOMPRESJA OCZODOŁU – TECHNIKA OPERACYJNA

prof. dr hab. med. Antoni Krzeski  
lek. Norbert P. Górski

## ENDOSCOPIC INTRANASAL ORBITAL DECOMPRESSION

We present the endoscopic intranasal orbital decompression, one of the surgical techniques used for orbital decompression. It can be applied for various indications. The most common indications are: maxillo-facial trauma, orbital haemorrhagiae, subperiosteal abscess as the complication of sinusitis, optic neuropathy, thyroid-associated orbitopathy (Graves orbitopathy) and malignant exophthalmos. The authors conclude that the endoscopic transnasal orbital decompression is a valuable and save operational technique for patients requiring orbital decompression.

Mag. ORL, 2003, II, 3, (7) 75-81)

**KEY WORDS:** autoimmune thyroid disease, thyroid-associated orbitopathy, endoscopic intranasal orbital decompression, surgical treatment of Graves' orbitopathy

## PRACA RECENZOWANA

Katedra i Klinika Otolaryngologii AM w Warszawie,  
p.o. kierownika: prof. dr hab. med. Antoni Krzeski  
ul. Banacha 1a, 02-097 Warszawa

Oczodoł ma kształt stożka, w którym jedynie podstawa nie jest ograniczona ścianą kostną. Średnia objętość oczodołu wynosi 26 ml. Zwiększenie objętości tkanek wypełniających oczodoł o 4 ml, czyli o około 16%, powoduje przemieszczenie gałki ocznej ku przodowi o 6 mm. Objętość zawartości oczodołu może ulec powiększeniu między innymi:

- w następstwie utworzenia się krwiaka oczodołu jako konsekwencji urazu trzewioczaszki
- po powstaniu ropnia podokostnowego jako powikłania zapalenia zatok przynosowych
- w orbitopatii Gravesa
- w przebiegu wytrzeszczu złośliwego.

Do najczęstszych patologii prowadzących do wystąpienia wytrzeszczu należy orbitopatia Gravesa, która obecnie już rzadko jest zagrożeniem dla narządu wzroku, jednak nadal spotykana jest u chorych, u których nieleczone lub niewłaściwie leczone schorzenie doprowadza do ślepoty. Jednym ze sposobów leczenia orbitopatii jest zabieg operacyjny, który przywraca fizjologiczne umiejscowienie gałki ocznej oraz jej optymalny stan czynnościowy, a tym samym dokonuje korekty defektu kosmetycznego. Najczęstszym bezpośrednim powodem podjęcia decyzji o przeprowadzeniu zabiegu w trybie pilnym jest wzrost ciśnienia wewnątrz oczodołu, który może prowadzić do wystąpienia wytrzeszczu bądź też może powodować ucisk tętnicy ocznej i nerwu wzrokowego. W następstwie dekompresji oczodołu powstają warunki do przemieszczenia zawartości oczodołu do wytworzonych wokół niego przestrzeni. W konsekwencji zmniejszenia ciśnienia wewnątrz oczodołu uciśnięty nerw wzrokowy zostaje odbarczony, zostają przywrócone warunki drenażu żylnego i chłonnego, co prowadzi do zmniejszenia wytrzeszczu oraz niedomykania szpary powiekowej.

**Tabela 1. Techniki dekompresji oczodołu**

Rok publikacji	Autor	Technika operacyjna dekompresji oczodołu
1911	Dollinger	Zniesienie ściany bocznej oczodołu z dojścia Krönleina
1931	Naffziger	Zniesienie ściany górnej oczodołu do przedniego dołu czaszki
1936	Sewall	Zniesienie ściany przyśrodkowej oczodołu przez ethmoidektomię z dostępu zewnętrznego
1950	Hirsch	Zniesienie ściany dolnej i bocznej z dostępu Caldwell-Luca
1957	Walsh i Ogura	Metoda Hirscha rozszerzona o zniesienie ściany przyśrodkowej
1990	Kennedy	Endoskopowa wewnątrznosowa dekompresja oczodołu przez zniesienie jego ściany przyśrodkowej i dolnej

Dekompresja oczodołu jest operacją wykonywaną od wielu dziesiątków lat. Stosowano różne techniki operacyjne, a ich zestawienie przedstawiono w **tabeli 1**.

Wśród wskazań do wykonania dekompresji oczodołu za najważniejsze należy uznać:

- neuropatię nerwu wzrokowego rozwijającą się w następstwie jego ucisku
- oftalmopatię Gravesa (z keratopatią ekspozycyjną oraz z problemami estetycznymi w następstwie wytrzeszczu)
- wytrzeszcz złośliwy.

### TECHNIKA OPERACYJNA

Zabieg operacyjny wewnątrznosowej endoskopowej dekompresji oczodołu najczęściej jest wykonywany w okresie eutyreozы. Badaniem podstawowym umożliwiającym przeprowadzenie kwalifikacji do zabiegu i jego zaplanowania jest tomografia komputerowa wykonana w dwóch projekcjach – poprzecznej i czołowej.

Operacja jest zazwyczaj wykonywana, podobnie jak operacja endoskopowa zatok przynosowych, w znieczuleniu ogólnym dotchawiczym, ale może być również przeprowadzana w znieczuleniu miejscowym z zastosowaniem premedykacji. Pole operacyjne jest przygotowywane w sposób przyjęty dla zabiegów endoskopowych zatok przynosowych.

#### Etap I – sphenoethmoidektomia

Endoskopowa sphenoethmoidektomia jest wykonywana w sposób typowy dla operacji endoskopowych zatok przynosowych. Stosowaną modyfikacją jest wykonanie bardziej rozległego poszerzenia naturalnego ujścia zatoki szczękowej, które powinno sięgać od tylnej ściany zatoki szczękowej do kanału nosowo-łzowego oraz od dołu do górnego brzegu kości małżowiny no-

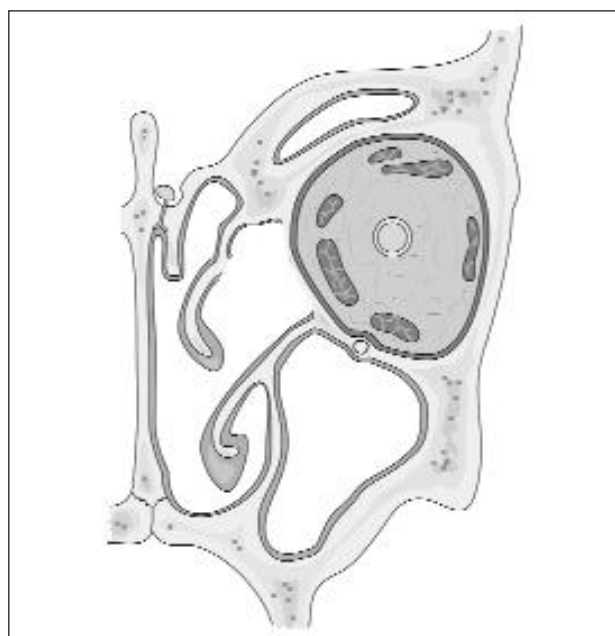
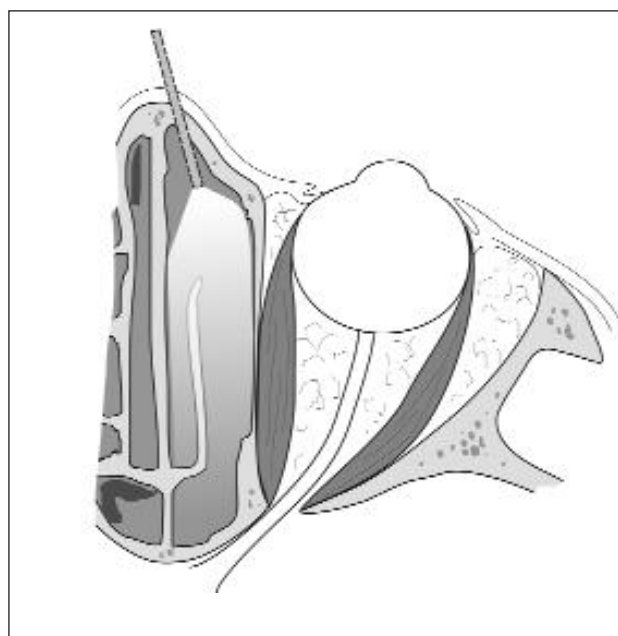
sowej dolnej. Takie postępowanie umożliwia bezpośrednią identyfikację przebiegu kanału nerwu podoczodołowego, a w dalszej kolejności bezpieczne zniesienie przyśrodkowej części dolnej ściany oczodołu aż do miejsca jego przebiegu. Wykonane w ten sposób poszerzenie naturalnego ujścia zatoki szczękowej stwarza również warunki do jej drenażu, mimo przemieszczenia tłuszczu oczodołu do otwartych przestrzeni sitowia i częściowo do samej zatoki. Istotne jest, aby na tym etapie operacji możliwie jak najlepiej uwidocznic blaszkę oczodołową, nie powodując przerwania jej ciągłości (**rys. 1**).

#### Etap II – zniesienie blaszki oczodołowej

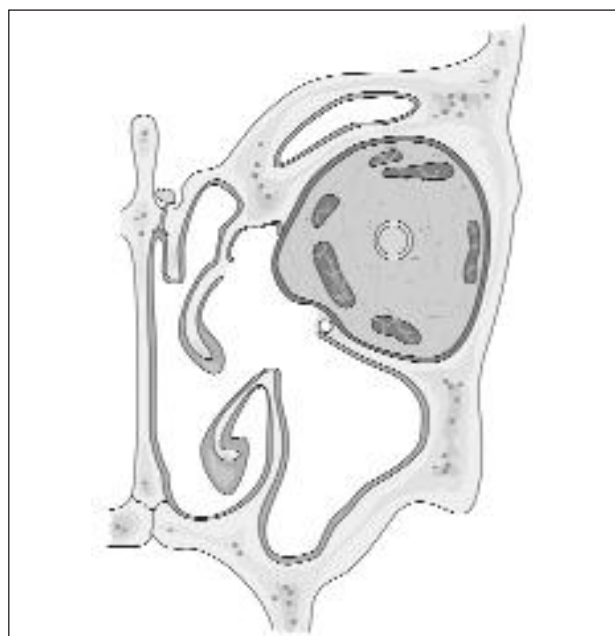
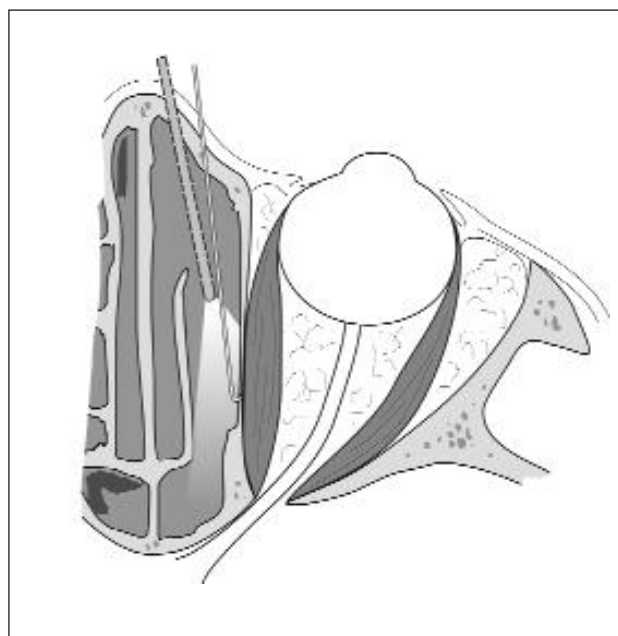
Blaszkę papierowatą znosi się, rozpoczynając od delikatnego jej sperforowania, a następnie „na tępo” odpreparowuje się ją od okostnej oczodołu. Kość blaszki oczodołowej powinno się usunąć bez uszkodzenia okostnej. Ma to zasadnicze znaczenie, albowiem w przypadku jej rozerwania przemieszczający się do sitowia tłuszcz oczodołu może znacznie ograniczyć widoczność pola operacyjnego. Blaszkę oczodołową należy usuwać w obszarze:

- od przodu – do kanału nosowo-łzowego
- od dołu – do górnego brzegu małżowiny nosowej dolnej
- do tyłu – do tylnej ściany zatoki szczękowej
- od góry – do górnego przyczepu małżowiny nosowej środkowej.

Po usunięciu blaszki oczodołowej w miarę możliwości należy znieść dolną ścianę oczodołu aż do kanału nerwu podoczodołowego. Wskazane jest pozostawienie na granicy zatok szczękowej i klinowej niewielkiego obszaru kostnego w celu ograniczenia przemieszczania się tłuszczu oczodołu w kierunku dolno-przyśrodkowym. Niezwykle istotne jest również pozostawienie fragmentu struktur kostnych pokrytych błoną



**Rys. 1. Etap I – endoskopowa sphenothmoidektomia, stan po otwarciu sitowia z uwidocznieniem blaszki oczodołowej (na podst. Kennedy 2001, Thumpfart 1999)**



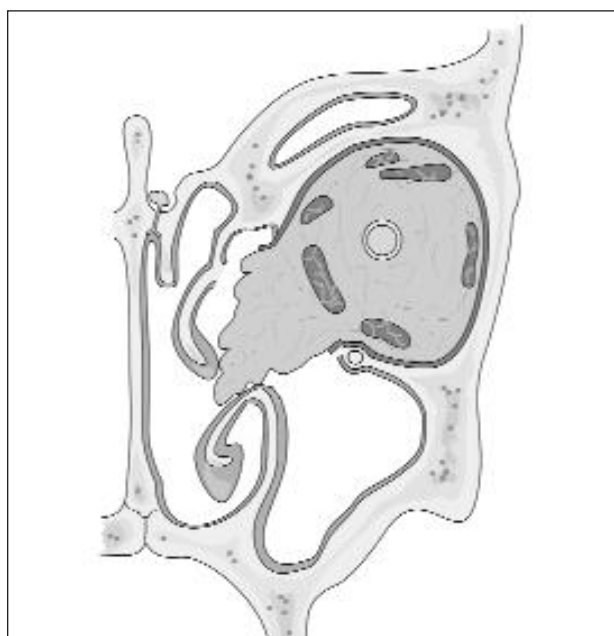
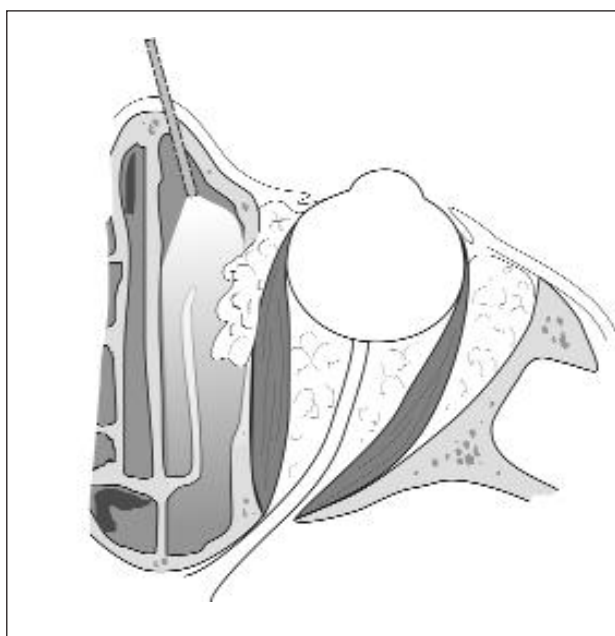
**Rys. 2. Etap II – usunięcie blaszki oczodołowej i zniesienie przyśrodkowej części dolnej ściany oczodołu do miejsca przebiegu kanału nerwu podoczodołowego (na podst. Kennedy 2001, Thumpfart 1999)**

śluzową w rejonie zachyłku czołowego w celu zachowania naturalnego drenażu z zatoki czołowej, a tym samym zapobieżenie rozwinięciu się choroby zachyłku czołowego (rys. 2).

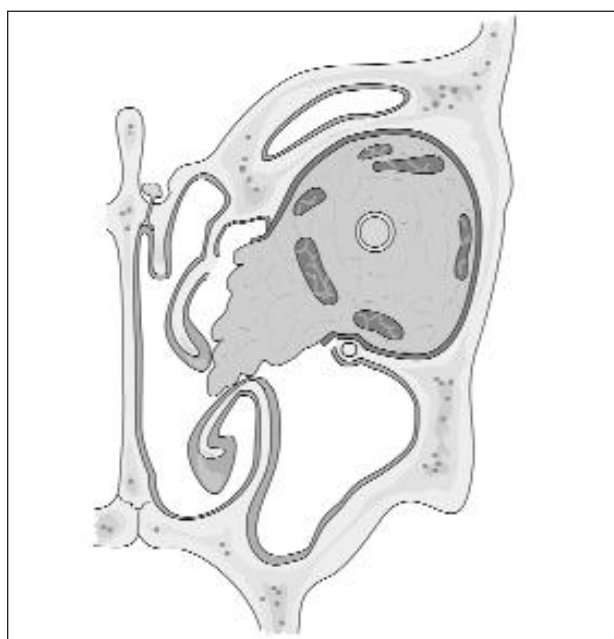
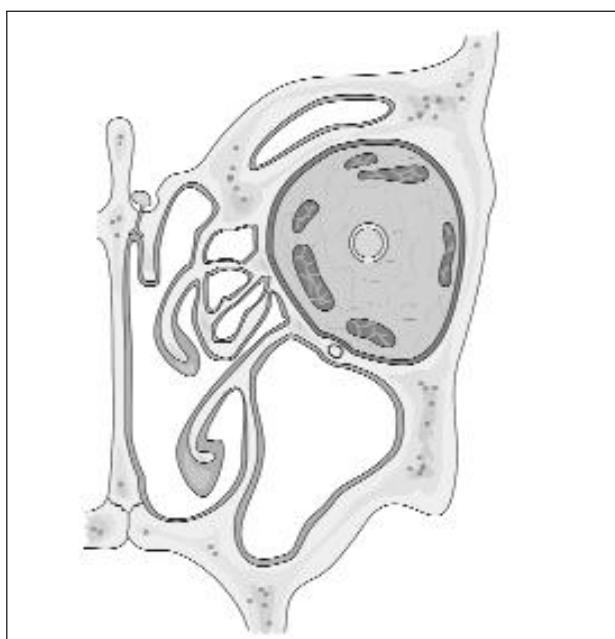
### **Etap III – nacięcia okostnej oczodołu**

Przy użyciu kosi o ostrym końcu najczęściej wykonuje się równoległe poziome nacięcia okostnej oczodołu, prowadzone co 3–4 mm

w kierunku od tyłu do przodu. Okostną powinno się nacinać najpierw w okolicy nerwu podoczodołowego i stropu sitowia, a więc w okolicach najtrudniej dostępnych dla wzroku, a w ostatniej kolejności w okolicy dolno-przyśrodkowej. Nacięcia okostnej umożliwiają przemieszczanie się tłuszczu oczodołu do rejonu otwartego sitowia oraz częściowo do wnętrza zatoki szczękowej. Powinno się zidentyfikować mięsień prosty przy-



**Rys. 3. Etap III – stan po nacięciu okostnej; tłuszcz oczodołu ulega przemieszczeniu do sitowia i częściowo do zatoki szczękowej (na podst. Kennedy 2001, Thumpfert 1999)**



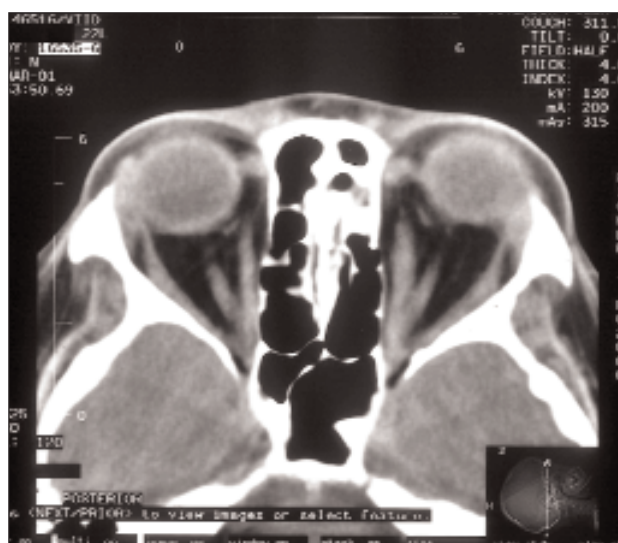**Rys. 4. Stan przed i po wewnętrznosowej endoskopowej dekompresji oczodołu; widoczne przemieszczenie tłuszczu oczodołu do sitowia i częściowo do zatoki szczękowej (na podst. Thumpfert 1999)**

środkowy w celu uniknięcia jego uszkodzenia. (rys. 3).

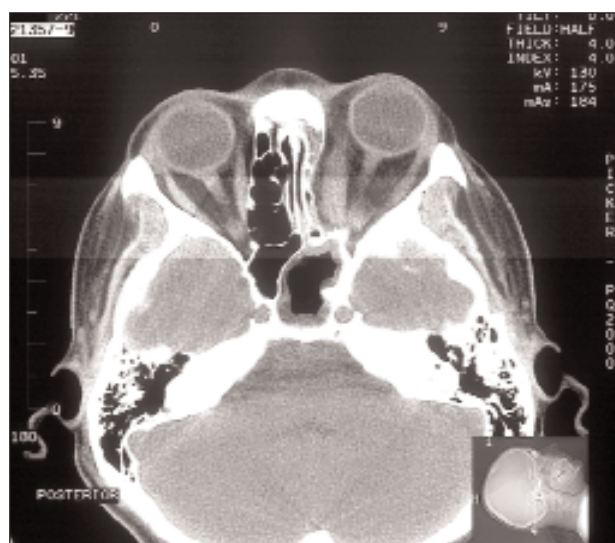
#### **Etap IV – monitorowanie zakresu odbarczenia oczodołu**

Delikatny ucisk na gałkę oczną z równoczesnym monitorowaniem pola operacyjnego przy użyciu endoskopu zapewnia kontrolę przemieszczania się tłuszczu oczodołu do otwartych prze-

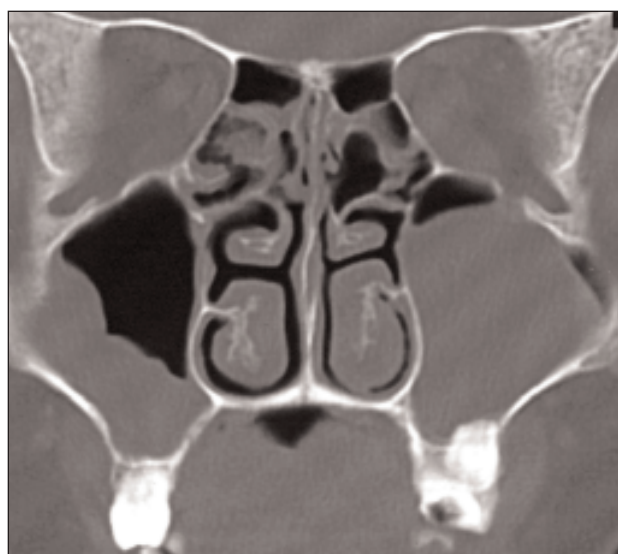
strzeni sitowia i do zatoki szczękowej. Umożliwia to stwierdzenie, czy zakres wykonanej dekompresji jest wystarczający. Umieszczony w końcowej fazie opatrunków pomiędzy małżowiną nosową środkową a obecnym w sitowiu tłuszczem oczodołu zmniejsza możliwość wystąpienia zrostów. Najczęściej stosowanym opatrunkiem jest spongostan. Nie zaleca się zakładania opatrunku wewnątrznosowego. Takie postępowanie umożliwi swobodny



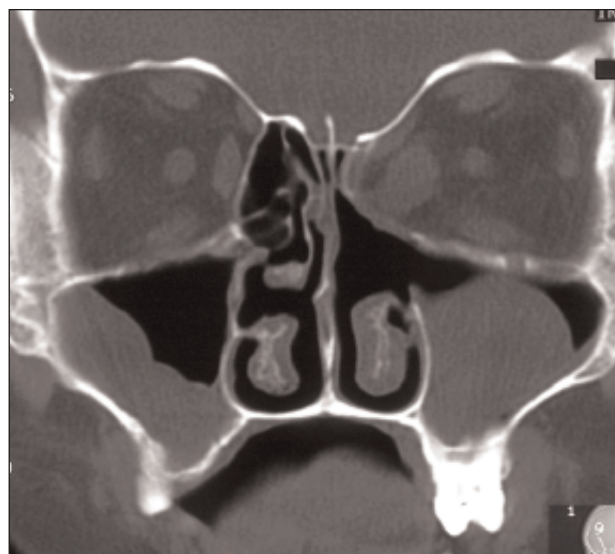a)



b)



c)



d)

**Fot. 1. Jednostronna wewnątrznosowa endoskopowa dekompresja oczodołu w badaniu TK:  
a, b) przed operacją,  
c, d) po operacji – widoczne przemieszczenie tkanek oczodołu do sitowia po stronie lewej**

drenaż krwi z miejsca operowanego i zapobiega tworzeniu się krwiaka wewnątrzoczodołowego, który w efekcie może prowadzić do ucisku nerwu wzrokowego. Wskazane jest także zastosowanie miejscowo działających leków zmniejszających krwawienie. Po operacji należy starannie nadzorować widzenie chorego. Zaleca się podawanie ogólne kortykosteroidów (rys. 4, fot. 1).

W okresie pooperacyjnym zalecane jest stosowanie przez 2 tygodnie antybiotyku o szerokim spektrum działania. Konieczne są regularne cotygodniowe wizyty kontrolne, połączone z badaniem endoskopowym operowanego rejonu

i oczyszczaniem zatoki szczękowej oraz dostępnego rejonu sitowia, ze szczególnym zwróceniem uwagi na zachyłek czołowy.

## POWIKŁANIA

Zabieg endoskopowej dekompresji oczodołu pociąga za sobą ryzyko wystąpienia powikłań typowych dla wewnątrznosowych operacji endoskopowych. Powikłania te można podzielić na:

- śródoperacyjne: krwotok, wyciek płynu mózgowo-rdzeniowego, uszkodzenie mięśnia pro-



**Fot. 2. Jednostronna dekompresja oczodołu z powodu orbitopatii Gravesa:**

**a) przed zabiegiem**

**b) po zabiegu**

stego przyśrodkowego, uszkodzenie nerwu wzrokowego lub nerwu podoczodołowego

- pooperacyjne wczesne: podwójne widzenie i/lub zez, najczęściej jako konsekwencja zmiany warunków anatomicznych, pooperacyjny obrzęk tkanek oczodołu, krwiak przedprzegrodowy lub oczodołu

- pooperacyjne późne: choroba zachyłku czołowego, zrosty, zablokowanie ujścia zatoki klinowej; zmiana stosunków anatomicznych w obrębie sitowia może również powodować zaburzenie fizjologicznej drogi drenażu zatok przynosowych i w konsekwencji być przyczyną rozwinięcia się w nich stanu zapalnego.

### OMÓWIENIE

Od czasu opisanego przez Kennedy'ego w 1990 r. zastosowania wewnątrznosowej techniki endoskopowej w celu wykonania dekompresji oczodołu publikowanych jest coraz więcej prac donoszących o skuteczności tej metody. Kennedy w swojej pracy opisał 13 przypadków dekompresji u 8 pacjentów. Przy zastosowaniu wyłącznie dekompresji wewnątrznosowej wytrzeszcz gałki ocznej uległ zmniejszeniu średnio o 4,7 mm. U pięciu pacjentów wykonano jednocześnie dekompresję ze zniesieniem dodatkowo ściany bocznej oczodołu. W grupie tej autor uzyskał średnie ustąpienie wytrzeszczu gałki ocznej o 5,7 mm.

W Klinice Otolaryngologii Akademii Medycznej w Warszawie przeprowadzono wewnątrznosową endoskopową dekompresję oczodołów u pięciu pacjentek z orbitopatią tarczycową. Rozpoznanie ustalono na podstawie współwystępowania typowych objawów klinicznych oraz wyników badań hormonalnych i obrazowych. We wszystkich przypadkach zabiegi operacyjne przeprowadzono w okresie stabilizacji objawów ocznych, po wygaśnięciu aktywnego procesu zapalnego tkanek oczodołu. Leczenie operacyjne przyniosło zadowalający efekt u wszystkich pacjentek, pozwalając na redukcję wytrzeszczu od 2 do 5,5 mm. Nie obserwowano występowania istotnych klinicznie powikłań. Wszystkie pacjentki korzystnie oceniły efekt kosmetyczny zastosowanego leczenia (**fot. 2**).

Wśród zalet wewnątrznosowej endoskopowej dekompresji oczodołu należy wymienić dobry śródoperacyjny wgląd w zawartość oczodołu, względnie dokładną ocenę stopnia przemieszczenia się tłuszczu oczodołu do otwartego operacyjnie rejonu sitowia, stosunkowo łatwą identyfikację mięśnia prostego przyśrodkowego oraz zachowanie fizjologicznej drogi drenażu zatok przynosowych. Jest to metoda operacyjna zdecydowanie skuteczna, o bardzo małej traumatyczności, a jej zastosowanie umożliwia znaczące skrócenie okresu hospitalizacji, który może wynosić 1–2 doby. ●

- Aurbach G., Reck R., Mihm B. (1991) Endonasal, endoscopic-microscopic control of the decompression of the optic nerve. An anatomic endoscopic presentation of the operation. *HNO* 39, 302-6.
- Bartalena L., Pinchera A., Marcocci C. (2000) Management of Graves' ophthalmopathy: reality and perspectives. *Endocr. Rev.* 2, 168-199.
- Burch H.B., Wartofsky L. (1993) Graves' ophthalmopathy: current concepts regarding pathogenesis and management. *Endocr. Rev.* 14, 747-793.
- Garrity J.A. i in. (1993) Results of transantral orbital decompression in 428 patients with severe Graves' ophthalmopathy. *Am. J. Ophthalmol.* 116, 533-547.
- Goldberg R.A., Shorr N., Cohen M.S. (1992) The medial orbital strut in the prevention of postdecompression dystopia in dysthyroid ophthalmopathy. *Ophthal. Plast. Reconstr. Surg.* 8 (1), 32-34.
- Kennedy D.W. (1985) Functional endoscopic sinus surgery – technique. *Otolaryngol.* 10, 643-649.
- Kennedy D.W. i in. (1990) Endoscopic transnasal orbital decompression. *Arch. Otolaryngol. Head Neck Surg.* 116, 275-282.
- Kiljanski J.I., Nebes Y., Wali J.R. (1995) The ocular muscle cell is a target of the immune system in endocrine ophthalmopathy. *Int. Arch. Allergy Immunol.* 3, 204-212.
- Krzeski A. (1997) Chirurgia endoskopowa zatok przynosowych – technika operacyjna. *Otolaryngol. Pol.* LI, 1, 20-25.
- Krzeski A. i in. (w druku) Wewnątrznosowa endoskopowa dekompresja oczodołu w chorobie Gravesa-Basedowa – doświadczenie własne. *Otolaryngologia – Przegląd Kliniczny.*
- May M. (1991) Management of orbital hematoma following functional endoscopic sinus surgery. *Am. J. Rhinol.* 5 (2), 47-49.
- Metson R., Dallow R.L., Shore J.W. (1994) Endoscopic orbital decompression. *Laryngoscope* 104, 950-957.
- Metson R. i in. 91995. *Head Neck Surg.* 113, 661-667.
- Rootman J. (1998) *Diseases of the orbit.* Lippincott, Philadelphia.
- Shepard K.G., Levin P.S., Terris D.J. (1998) Balanced orbital decompression for Graves' ophthalmopathy. *Laryngoscope* 108, 1648-1653.
- Sofferman R.A. (1991) Transnasal approach to optic nerve decompression. *Otolaryngol. Head Neck Surg.* 2, 150-156.
- Stammberger H. (1991) *Functional endoscopic sinus surgery.* B.C. Decker, Philadelphia.
- Stankiewicz J.A. (1987) Complications of endoscopic intranasal ethmoidectomy. *Laryngoscope* 97, 1270-1273.
- Tallstedt L. (1998) Surgical treatment of thyroid eye disease. *Thyroid.* 8, 5, 447-452.
- Thumfart W.F., Platzer W., Gunkel A.R., Maurer H., Brenner E. (1999) *Surgical approaches in otorhinolaryngology.* Thieme, Stuttgart.
- Walsh T.E., Ogura J.H. (1990) Transantral orbital decompression for malignant exophthalmus. *Laryngoscope* 67, 544-568.
- Wulc A.E., Foster J.A., Lesser R.W. (1999) Modified four wall expansion for thyroid eye disease. *International Congress of Ocular Oncology.* Philadelphia.
- Wulc A.E., Popp J.C., Bartlett S.P. (1990) Lateral wall advancement in orbital decompression. *Ophthalmology* 97, 1358-1369.